

# Особливості формування судинного компонента хоріона при невиношуванні вагітності у I триместрі гестації

**О.В. Кравченко**

ВДНЗУ «Буковинський державний медичний університет»

У жінок з невиношуванням у ранні терміни вагітності при ультразвуковому дослідженні вивчали об'єм плідного яйця, об'єм порожнини амніону та їхнє співвідношення. З використанням спеціальної трьохмірної програми VOCAL проводили підрахунок об'єму хоріона, оцінювання його судинної системи на основі визначення індексу васкуляризації (VI) та індексу кровотоку (FI).

**Мета дослідження:** вивчення етапів росту та васкуляризації хоріона при загрозі переривання вагітності у I триместрі гестації.

**Матеріали та методи.** Було обстежено 50 вагітних із загрозою невиношування в ранні терміни гестації: 30 осіб – з обтяженим акушерським анамнезом (ОАА), які отримували препарат мікронізованого прогестерону по 50 мг 3–4 рази на добу (основна група), і 20 вагітних, анамнез яких не був обтяженим і які знаходились на симптоматичній терапії (контрольна група).

**Результати.** Аналіз частоти зустрічальності екстрагенітальної патології у групах дослідження засвідчив, що у жінок з невиношуванням та ОАА соматичні захворювання виявляли майже у 2 рази частіше, ніж в контролі (відповідно 60% і 30%). Щодо частоти інфекційних ускладнень у I триместрі вагітності у групі жінок із загрозою переривання і ОАА у порівнянні з контрольною групою обстежених, достовірно частіше відзначали порушення піхвового мікробіоценозу у вигляді гарднерельозу (20% і 10%), кандидозного кольпіту (30% і 5,5%), а також урогенітальних інфекцій – хламідіозу, уреоплазмозу, мікоплазмозу (15% і 0%). Усім вагітним проводили санацію вогнища інфекції у I триместрі гестації – місцева терапія, системне лікування – після закінчення процесів плацентации.

**Заключення.** Проведене дослідження встановило, що використання мікронізованого прогестерону при невиношуванні вагітності у I триместрі гестації сприяє зростанню об'єму хоріона, інтенсивності кровотоку в його паренхімі та повноцінній перебудові спіральних артерій як наслідку адекватного формування плацентарно-маткового кровотоку, що, безумовно, покращує прогноз подальшого перебігу вагітності.

**Ключові слова:** невиношування вагітності, I триместр гестації, судини хоріона.

Невиношування вагітності в структурі акушерської патології посідає одне з основних місць. Особливо висока частота переривання вагітності припадає на I триместр гестації. Близько 20% клінічно підтверджених вагітностей закінчуються спонтанним перериванням, з них 75–80% – у ранні терміни [3].

Загроза переривання вагітності у I триместрі несе в собі потенціальну небезпеку порушень нормального розвитку екстраембріональних структур і процесів інвазії трофобласта гестаційної перебудови спіральних артерій і формування плодово-плацентарного і матково-плацентарного кровообігу [1, 5].

Тому актуальність вивчення особливостей формування та розвитку хоріона у ранні терміни гестації ні у кого не викликає сумнівів.

**Мета дослідження:** вивчення етапів росту та васкуляризації хоріона при загрозі переривання вагітності у I триместрі гестації.

## МАТЕРІАЛИ ТА МЕТОДИ

Було обстежено 50 вагітних із загрозою невиношування в ранні терміни гестації: 30 осіб – з обтяженим акушерським анамнезом (ОАА), які отримували препарат мікронізованого прогестерону по 50 мг 3–4 рази на добу (основна група) і 20 вагітних, анамнез яких не був обтяженим і які знаходились на симптоматичній терапії (контрольна група).

Усі вагітні перебували під диспансерним наглядом. Їх обстежували відповідно до Наказу МОЗ України № 417. Ультразвукові та доплерометричні дослідження проводили за наявності клінічних ознак загрози переривання вагітності та в динаміці лікування. Окрім рутинного обстеження додатково вивчали об'єми плідного яйця, порожнини амніону та їхнє співвідношення. З використанням спеціальної трьохмірної програми VOCAL проводили підрахунок об'єму хоріона, оцінювання його судинної системи на основі визначення індексу васкуляризації (VI) та індексу кровотоку (FI) [6–8].

## РЕЗУЛЬТАТИ ДОСЛІДЖЕННЯ ТА ЇХ ОБГОВОРЕННЯ

Групи обстежених вагітних були репрезентативні за віком, соціальним статусом та місцем проживання. Першовагітні в основній групі дослідження становили 20%, у контрольній – 60%, повторновагітні – відповідно за групами 80% і 40%.

За даними акушерсько-гінекологічного анамнезу констатовано, що у жінок основної групи в анамнезі відзначали мимовільні викидні у 20% випадків, викидні, що не відбулися, – у 15%, тоді як у вагітних контрольної групи репродуктивний анамнез не був обтяженим. Штучне переривання вагітності у жінок, що отримували гормонотерапію, в анамнезі становило 40%, у контролі – 30%. Однак достовірної різниці даного показника між групами виявлено не було.

Слід відзначити, що хронічні запальні процеси придатків матки, ерозії шийки матки, доброякісні пухлини матки і придатків до вагітності в обох групах виявляли з однаковою частотою. Лише частота аденоміозу і патології ендометрія у жінок основної групи у порівнянні з контролем була достовірно вищою, відповідно 40% і 15%. Імовірно, виражена патологія ендометрія у жінок основної групи може зумовлювати перешкоджання децидуальної трансформації ендометрія з наступним порушенням нормального формування ворсинчастого хоріона.

Аналіз частоти зустрічальності екстрагенітальної патології у групах дослідження засвідчив, що у жінок з невиношуванням та ОАА соматичні захворювання виявляли майже у 2 рази частіше, ніж в контролі (відповідно 60% і 30%).

На нашу думку, несприятливий екстрагенітальний фон призводить до порушення нормального перебігу вагітності і є додатковим фактором ризику виникнення загрози невиношування.

Щодо частоти інфекційних ускладнень у I триместрі вагітності у групі жінок із загрозою переривання і ОАА у порівнянні з контрольною групою обстежених, достовірно частіше відзначали порушення піхового мікробіоценозу у вигляді гарднерельозу (20% і 10%), кандидозного кольпіту (30% і 5,5%), а також уrogenітальних інфекцій – хламідіозу, уреapлазмозу, мікоплазмозу (15% і 0%).

Усім вагітним проводили санацію вогнища інфекції у I триместрі гестації – місцева терапія, системне лікування – після закінчення процесів плацентатії.

Результати ультразвукового дослідження у 7–9 тиж гестації засвідчили, що об'єми амніотичної порожнини у жінок досліджуваних груп достовірно не розрізнялися (основна група – 4,5 см<sup>3</sup>, контрольна група – 6,1 см<sup>3</sup>), але об'єм порожнини плідного яйця був достовірно менший у жінок контрольної групи (14 см<sup>3</sup>) у порівнянні з основною (20 см<sup>3</sup>). У той самий час, співвідношення об'ємів порожнини хоріона і амніону в основній групі обстежених було достовірно вищим (6,2) у порівнянні з контрольними даними (2,9). Імовірно, зменшення об'єму плідного яйця у жінок контрольної групи зумовлене підвищеним тонусом м'язів матки, внаслідок чого плідне яйце зазнає підвищеного тиску ззовні [2].

Як видно з мал. 1, динаміка змін об'єму хоріона у жінок, які отримували гормонотерапію, суттєво відрізняється від показників групи вагітних, які знаходились на симптоматичній терапії. Особливо ця різниця виражена у терміні 10–12 тиж гестації [4].

II, а саме – співвідношення судинного компонента і паренхіми, у даному об'ємі тканини в динаміці вагітності зростає поступово, але показники є достовірно вищими у жінок основної групи (мал. 2).

FI протягом I триместра гестації також поступово збільшується, але достовірної різниці у значеннях даного показника у досліджуваних групах у період формування ворсин і в період формування котиледонів не виявлено (мал. 3).

### ВИСНОВКИ

Отже, використання мікронізованого прогестерону при невиношуванні вагітності у I триместрі гестації сприяє зростанню об'єму хоріона, інтенсивності кровотоку в його паренхімі та повноцінній перебудові спіральних артерій як наслідку адекватного формування плацентарно-маткового кровотоку, що, безумовно, покращує прогноз подальшого перебігу вагітності.

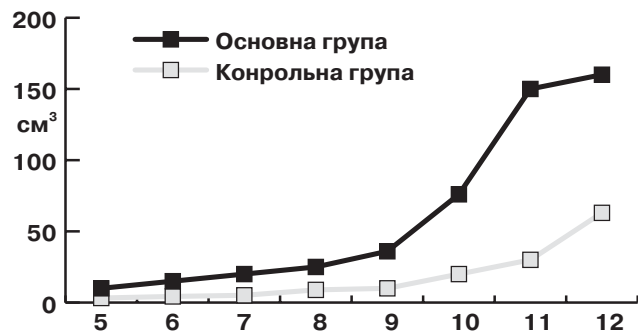
### Особенности формирования сосудистого компонента хоріона при невынашивании беременности в I триместре гестации Е.В. Кравченко

У женщин с невынашиванием в ранние сроки беременности при ультразвуковом исследовании изучали объем плодного яйца, объем полости амниона и их соотношение. С использованием специальной трехмерной программы VOCAL проводили подсчет объема хоріона, оценку его сосудистой системы на основе определения индекса васкуляризации (VI) и индекса кровотока (FI).

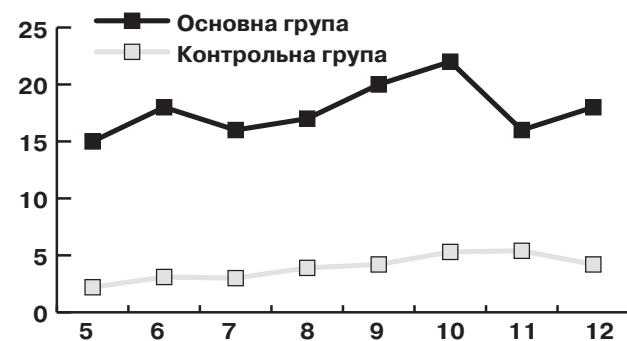
**Цель исследования:** изучение этапов роста и васкуляризации хоріона при угрозе прерывания беременности в I триместре гестации.

**Материалы и методы.** Были обследованы 50 беременных с угрозой невынашивания в ранние сроки гестации: 30 – с отягощенным акушерским анамнезом (ОАА), получавших препарат микроинформированного прогестерона по 50 мг 3–4 раза в сутки (основная группа) и 20 беременных, анамнез которых не был обременен и которые находились на симптоматической терапии (контрольная группа).

**Результаты.** Анализ частоты встречаемости экстрагенитальной пато-



Мал. 1. Динаміка змін об'єму хоріона у I триместрі гестації



Мал. 2. Динаміка змін VI у I триместрі гестації

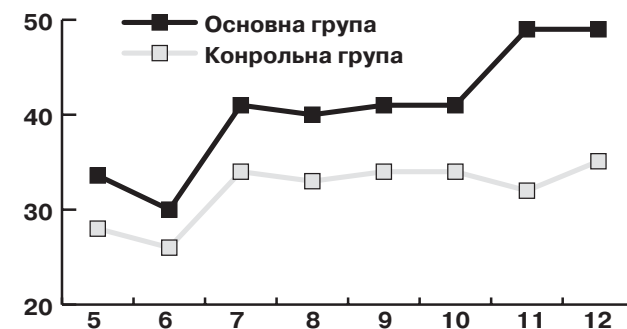


Рис. 3. Динаміка змін FI у I триместрі

логии в группах исследования показал, что у женщин с невынашиванием и ОАА соматические заболевания выявляли почти в 2 раза чаще, чем в группе контроля (соответственно 60% и 30%). По частоте инфекционных осложнений в I триместре беременности в группе женщин с угрозой прерывания и ОАА по сравнению с контрольной группой обследованных достоверно чаще отмечали нарушения влагалищного микробиоценоза в виде гарднереллеза (20% и 10%), кандидозного кольпита (30% и 5,5%), а также уrogenітальних інфекцій – хламідіоза, уреapлазмоза, мікоплазмоза (15% і 0%). Всем беременным проводили санацію очага інфекції в I триместрі гестації – місцева терапія, системне лікування – після закінчення процесів плацентатії.

**Заключение.** Проведенное исследование установило, что использование микроинформированного прогестерона при невынашивании беременности в I триместре гестации способствует росту объема хоріона, интенсивности кровотока в его паренхиме и полноценной перестройке спіральних артерій как следствием адекватного формирования плацентарно-маточного кровотока, что, безусловно, улучшает прогноз дальнейшего течения беременности.

**Ключевые слова:** невынашивание беременности, I триместр гестации, сосуды хоріона.

## Formational features of the vascular component of the chorion in miscarriage in the first trimester of gestation

**E. V. Kravchenko**

In women with miscarriage in early pregnancy by ultrasound was studied the volume of the ovum, the volume of the cavity of the amnion and their relationship. Using special three-dimensional VOCAL program performed the calculation of the volume of the chorion, the evaluation of his vascular system based on the definition of the vascularization index (VI) and flow index (FI).

**The aim of the study:** to study the stages of growth and vascularization of the chorion with the threat of miscarriage in the first trimester of gestation.

**Materials and methods.** There were examined 50 pregnant women with threat of miscarriage at early terms of gestation: 30 - burdened obstetric history (BOH), receiving the drug micronized progesterone 50 mg 3-4 times per day (the main group) and 20 pregnant women, the history of which was not encumbered, who were on symptomatic therapy (control group).

**Results.** Analysis of the frequency of occurrence of extragenital

pathology in the study groups showed that in women with recurrent pregnancy loss and BOH somatic diseases were almost 2 times more often than in the control group (respectively 60% and 30%). The frequency of infectious complications in the first trimester of pregnancy in women with threatened abortion and BOH compared to the control group of patients, significantly more frequently noted violations of vaginal microbiocenosis, in the form of gardnerellosis (20% and 10%), Candida vaginitis (30% and 5.5%) and urogenital infections – chlamydia, ureaplasmosis, mycoplasmosis (15% and 0%). All pregnant women was carried out sanitation of the source of infection in the first trimester of gestation – local therapy, systemic treatment after completion of the processes of placentation.

**Conclusion.** The study found that use of micronized progesterone in miscarriage in the first trimester of gestation contributes to the growth of the volume of the chorion, the intensity of the flow in the parenchyma and a complete restructuring of the spiral arteries resulting in inadequate formation of the placental-uterine blood flow, which certainly improves the prediction of the further course of pregnancy.

**Key words:** miscarriage, the I trimester of gestation, the vessels of the chorion.

### Сведения об авторе

**Кравченко Елена Викторовна** – Кафедра акушерства, гинекологии и перинатологии ВГНЗУ «Буковинский государственный медицинский университет», 58002, г. Черновцы, Театральная площадь, 2; тел.: (03722) 4-44-01. E-mail: akusherstvo2@bsmu.edu.ua

### СПИСОК ЛІТЕРАТУРИ

1. Краснопольский В.И. Возможности прогнозирования осложнений беременности при доплерометрии в I триместре гестации / В.И. Краснопольский, В.А. Туманов, Л.И. Титченко // Российский вестник акушера-гинеколога. – 2003. – № 3. – С. 5–9.
2. Милованов А.П. Внутриутробное развитие человека / А.П. Милованов, С.В. Савельев // Руководство для врачей. – М.: МДВ, 2006. – 384 с.
3. Сидельникова В.М. Невынашивание беременности – современный взгляд на проблему / В.М. Сидельникова // Вестник Российской ассоциации акушеров и гинекологов. – 2007. – № 2. – С. 62–64.
4. Титченко Л.И. Трехмерная реконструкция в I триместре беременности / Л.И. Титченко, М.А. Чечнева, Н.В. Жукова // Российский вестник акушера-гинеколога. – 2003. – № 5. – С. 16–20.
5. Intervillous and uteroplacental circulation in normal early pregnancy and early pregnancy loss assessed by 3-dimensional power Doppler angiography / Merce L.T., Barco M.J., Alcazar J.L. [et. al.] // American Journal of Obstetrics and Gynecology. – 2009. – Mar. 200(3). – P. 315.
6. Kurjak A. Three-dimensional and power Doppler in the study of angiogenesis / A. Kurjak, S. Kupesic, T. Zoclan // Ultrasound Obstet Gynecol, 2001 Oct; 18(4).
7. This three-dimensional power Doppler ultrasound useful in the evaluation of placental perfusion in normal and growth restricted pregnancy / Guiot C., Gaglioti P., Oberto M. [et. al.] // Ultrasound in Obstet. and Gynecol. – 2009. – Sep. 31 (2). – P. 171.
8. Uterine artery Doppler at 11–14 weeks of pregnancy to detect hypertensive disorders and related complications in unselected populations / O. Gomez, J.M. Martinez, F. Figueras [et. al.] // Ultrasound in Obstetrics and Gynecology. – 2005. – 26 (5). – P. 490–494.

Статья поступила в редакцию 10.10.2016