

Задержка рождения второго и третьего плодов при многоплодной беременности тройней (Клинический случай)

Ю.А. Дубоссарская¹, Л.И. Падалко², Л.Г. Захарченко², Е.А. Савельева²

¹ГУ «Днепропетровская медицинская академия МЗ Украины»

²КУ «Днепропетровский областной перинатальный центр со стационаром»

Искусство двигать прогресс состоит в том, чтобы сохранять порядок, осуществляя изменения, и осуществлять изменения, сохраняя порядок.

Альфред Норт Уайтхед

В статье описан клинический случай вагинальных родов у первородящей 24 лет с задержкой рождения второго и третьего плодов при спонтанной многоплодной беременности дихориальной триамниотической тройней в условиях перинатального центра III уровня оказания медицинской помощи. После преждевременных родов в 27 нед и 5 дней гестации первым плодом для снижения перинатальной заболеваемости и смертности еще двух плодов, которые остались в матке, после информированного согласия женщины преждевременные роды вторым и третьим плодами произошли с интервалом в 38 дней в 33 нед и 1 день гестации. Проводился тщательный мониторинг состояния матери и плодов. Для увеличения интервала между рождением первого плода, второго и третьего плодов, предотвращения акушерских и перинатальных осложнений использовали токолиз, антибактериальные препараты, прогестерон, профилактику респираторного дистресс-синдрома новорожденных кортикостероидами и постельный режим. Три девочки родились живыми с массой тела 980, 1800 и 1950 г соответственно. Роды осложнились разрывом промежности второй степени и задержкой плаценты и плодных оболочек, послеродовой период был неосложненным. Через 1,5 месяца все младенцы в удовлетворительном состоянии с массой тела более 3000 г выписаны вместе с матерью домой.

Ключевые слова: многоплодная беременность, тройня, задержка рождения второго и третьего плодов, преждевременные роды.

В последние десятилетия наблюдается значительное увеличение числа многоплодных беременностей, что преимущественно связано с использованием вспомогательных репродуктивных технологий и увеличением возраста матерей. Многоплодная беременность приводит к риску возникновения перинатальных и послеродовых осложнений как для матери, так и для младенцев [1–9]. Несмотря на значительные успехи в выхаживании крайне недоношенных детей в отделениях интенсивной терапии новорожденных эти младенцы по-прежнему имеют значительно более высокий риск смертности и заболеваемости, чем при одноплодной беременности. Перинатальная смертность в развитых странах преимущественно связана с гестационным возрастом и колеблется от 47 до 120 случаев на 1000 рождений для близнецов и от 93 до 203 случаев на 1000 рождений для тройняшек [7]. Основные неонатальные осложнения этих беременностей являются результатом недоношенности. В 97 случаях с долгосрочным периодом наблюдения [4] наиболее частыми неонатальными осложнениями были: ретинопатия (62%), сепсис (42%), открытый артериальный проток (39%), внут-

рижелудочковое кровоизлияние (37%) и болезнь гиалиновых мембран (26%).

Обязательное, практически одновременное (с интервалом в 30 мин) рождение всех детей при многоплодной беременности [2] стало прямым следствием развития акушерской модели XX века, однако специалисты далекого прошлого и современные иностранные научные публикации отмечают существенно другую временную последовательность событий: между рождением первого и последующих плодов иногда проходят дни, недели и даже месяцы [1, 3, 6]. Под задержкой рождения плодов при многоплодной беременности понимается такой случай, когда один или несколько плодов рождаются вагинальным путем, а остальные остаются в матке, что имеет отдельный шифр O63.2 в Международной статистической классификации болезней и проблем здоровья 10-го пересмотра. Например, клинический случай длительного интервала рождения близнецов в 44 дня при многоплодной беременности описан J. Carson еще в 1880 году [4, 7]. Продолжительность внутриутробного пребывания нерожденных плодов в матке после рождения первого ребенка является одним из наиболее важных факторов, влияющих на результаты у новорожденных при преждевременных родах, по данным разных авторов, описана задержка при рождении двоен и троен от 2 до 158 дней [3, 6]. Задержка рождения на 2 или более дней при преждевременных родах у новорожденных, родившихся до 30 нед беременности, ассоциируется со снижением перинатальной смертности и заболеваемости и с большей массой тела младенца при рождении [4, 7].

Клинический случай

Первобеременная А., 24 года, с дихориальной триамниотической тройней была доставлена 13 апреля 2015 года каретой «скорой медицинской помощи» и госпитализирована в Коммунальное учреждение «Днепропетровский областной перинатальный центр со стационаром» в сроке беременности 27 нед 2 дня с жалобами на отхождение светлых околоплодных вод первого плода, с длительностью безводного промежутка 3 ч 45 мин. После осмотра шейки матки в зеркалах и подтверждения наличия элементов околоплодных вод при микроскопическом исследовании выделений из влагалища согласно клиническому протоколу «Преждевременный разрыв плодных оболочек» Приказа МЗ Украины № 782 от 29.12.2005 г., учитывая удовлетворительное состояние матери и плодов, отсутствие признаков хориоамнионита и показаний для urgentного родоразрешения, избрана выжидательная тактика ведения. Назначен токолиз антагонистами кальция (нифедипин перорально), микронизированный прогестерон, антибактериальная терапия цефалоспоридами в стандартных дозах. Антенатальная профилактика респираторного дистресс-синдрома новорожденных проведена внутримышечным введением препарата дексаметазон по 6 мг с интервалом 12 ч, на курс – 24 мг.

КЛИНИЧЕСКИЙ СЛУЧАЙ

Параметры новорожденных в зависимости от срока гестации

Параметр	Первая девочка Ликерия	Вторая девочка Стефания	Третья девочка Злата
Срок гестации при рождении	27 нед и 5 дней	33 нед и 1 день	33 нед и 1 день
Оценка по шкале Апгар на 1-й и 5-й минутах жизни, баллы	3 и 4	6 и 6	6 и 6
<i>Антропометрия при рождении</i>			
Масса тела, г	980	1800	1950
Рост, см	34	40	42
Окружность головы, см	23	31	33
Окружность груди, см	24	30	32
<i>Антропометрия при выписке из стационара</i>			
Масса тела, г	3060	3100	3600
Рост, см	46	46	48
Окружность головы, см	33	35	37
Окружность груди, см	33	33	33
Продолжительность пребывания в стационаре после рождения, в том числе в отделении реанимации новорожденных, койко-дни	76 (33)	38 (7)	38 (7)
Неонатальные осложнения	Ретинопатия недоношенных, активная фаза III стадии + болезнь левого глаза, I-II стадия правого глаза; коагуляция сетчатки левого глаза; открытый артериальный проток	Открытый артериальный проток	-

При ультразвуковом исследовании установлено, что при дихориальной триамниотической тройне первый плод имел отдельную плаценту, которая располагалась на задней стенке матки, второй и третий плоды имели общую плаценту, которая размещалась по передней стенке и в дне матки. Все три плода женского пола находились в продольном положении, головном предлежании. Количество околоплодных вод первого плода было сниженным, вертикальный размер околоплодных вод составил 28 мм, а количество околоплодных вод второго и третьего плодов соответствовало сроку беременности.

При изучении акушерско-гинекологического анамнеза установлено, что менархе наступило в 13 лет, менструации – по 4–5 дней через 28 дней, регулярные, умеренные, безболезненные. Гинекологические заболевания – эрозия шейки матки, консервативное лечение в 2010 году.

Пациентка забеременела спонтанно, без использования лекарственных средств для стимуляции овуляции. Течение данной беременности тройней был осложненным: с угрозой самопроизвольного прерывания с 7 до 9 нед беременности, острой респираторной вирусной инфекцией в сроке 11–12 нед с амбулаторным лечением, гестационным пиелонефритом в сроке 21 нед беременности со стационарным лечением, железодефицитной анемией средней степени.

Соматический анамнез – перенесенные детские инфекции (ветряная оспа, корь), острые респираторные вирусные инфекции, хронический тонзиллит, хронический ринофарингит, травматический артрит левого коленного сустава.

В семейном анамнезе у женщины были двойни по материнской и отцовской линии.

Через 2 сут после поступления в стационар 15 апреля 2015 года у женщины появилась схваткообразная боль внизу живота. Несмотря на проведение в соответствии с клиническим протоколом «Преждевременные роды» Приказа МЗ Украины № 624 от 03.11.2008 г. токолиза инфузией бета-симпатомиметиков (гексопреналин) произошли преждевременные вагинальные роды первым плодом из тройни. 16 ап-

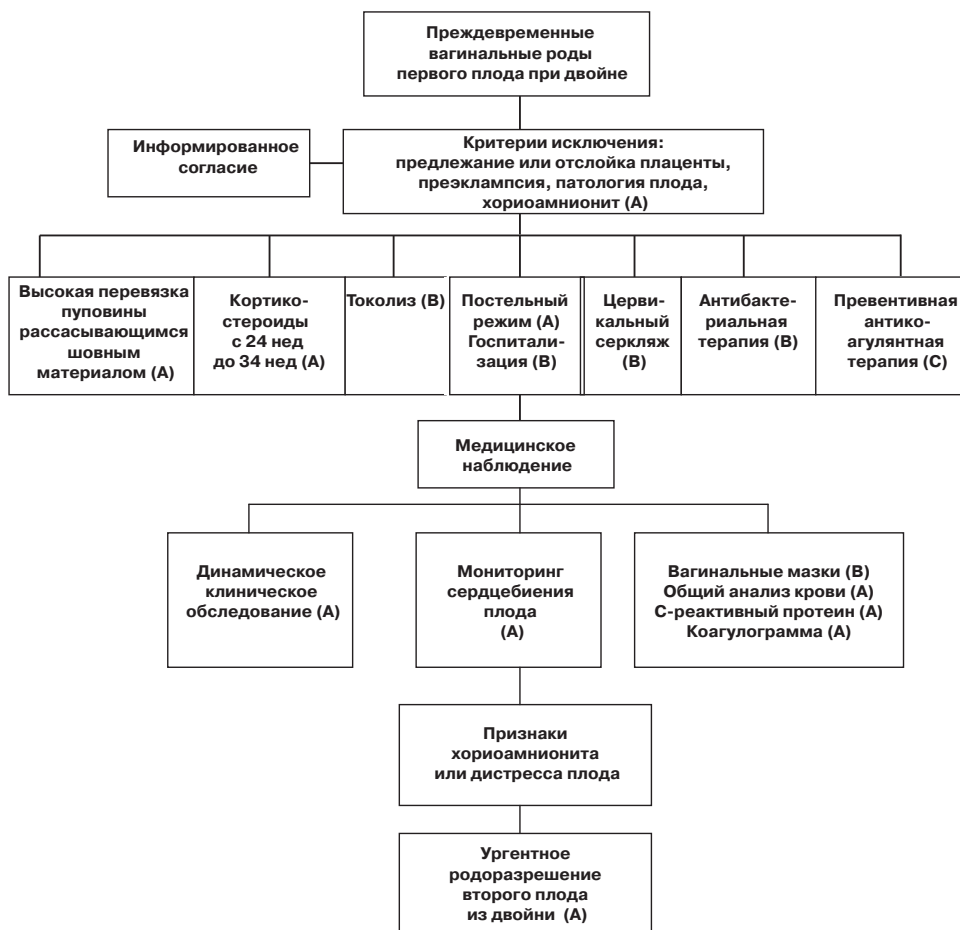
реля 2015 года в 16:34 родилась живая недоношенная девочка в головном предлежании с массой тела 980 г, ростом 34 см и оценкой по шкале Апгар на 1-й и 5-й минутах жизни 3 и 4 балла соответственно, которая была переведена в отделение реанимации новорожденных. Безводный промежуток составил 89 ч и 34 мин. После рождения первого плода из тройни родовая деятельность прекратилась, пуповина была перевязана на уровне шейки матки двумя шелковыми лигатурами. Плацента первого плода не выделилась.

Проведено ультразвуковое исследование двух плодов, которые остались в матке. По данным доплерометрии кровотока в артериях пуповин второго и третьего плодов их состояние оценивалось как удовлетворительное (систола-диастолическое отношение составило 3,3 и 3,2, а индексы резистентности – 0,68 и 0,65 соответственно). Учитывая наличие отдельной плаценты второго и третьего плодов, отсутствие родовой деятельности и кровотечения, удовлетворительное состояние женщины и плодов, целые плодные пузыри второго и третьего плодов, консилиумом после информированного согласия женщины принято решение о попытке пролонгирования беременности под динамическим клинико-лабораторным и инструментальным контролем состояния женщины и двух оставленных в матке плодов из тройни. Продолжены антибактериальная терапия цефалоспоридами, микронизированным прогестероном, антианемическая терапия в стандартных дозах, постельный режим, преимущественно в положении Тренделенбурга.

23 апреля 2015 года в консилиуме о возможности дальнейшего пролонгирования беременности принял участие главный внештатный специалист МЗ Украины по специальности «Акушерство и гинекология», член-корреспондент НАМН Украины, доктор медицинских наук, профессор В.В. Каминский.

В течение 37 сут общее состояние женщины, состояние второго и третьего плодов тройни по данным аускультации сердцебиения плодов, актографии, биофизического профиля, доплерометрии кровотока в артериях пуповин оставались удовлетворительным. Показатели термометрии, пульса,

КЛИНИЧЕСКИЙ СЛУЧАЙ



Примечания: (A) – степень рекомендаций А основывается на 1-м уровне доказательств (мета-анализ, рандомизированные контролируемые исследования или, по меньшей мере, одно рандомизированное контролируемое исследование); (B) – оценка рекомендаций В на основе 2-го уровня доказательств (по крайней мере, одно контролируемое исследование без рандомизации) или экстраполяция рекомендаций 1-го уровня доказательств; (C) – степень рекомендаций С на основе 3-го уровня доказательств (от неэкспериментальных описательных исследований, таких, как сравнительные исследования, корреляционные исследования и исследования случай-контроль) или экстраполяция рекомендаций 1-го и 2-го уровней доказательств.

Схема принятия решений для управления задержкой рождения плода при многоплодной беременности по данным доказательной медицины (Tran P.L. и соавт., 2015)

артериального давления, общего анализа крови (количество лейкоцитов, палочкоядерных нейтрофильных гранулоцитов), коагулограммы, бактериоскопического и бактериологического исследований выделений из канала шейки матки, влагища и мочи, уровни острофазовых показателей (С-реактивного протеина и прокальцитонина) не превышали референтных значений. Признаков отслойки плаценты первого плода и хориоамнионита не наблюдалось. После окончания антибактериальной терапии продолжили плановое лечение препаратами прогестерона, антианемическую терапию в стандартных дозах, постельный режим.

23 мая 2015 года в 20:30 женщина пожаловалась на отхождение светлых околоплодных вод второго плода из тройни, и консилиумом было принято решение о завершении беременности. 24 мая 2015 года началась родовая деятельность; в 20:00 в заднем виде затылочного предлежания родилась вторая недоношенная девочка с массой тела 1800 г, ростом 40 см и оценкой по шкале Апгар на 1-й и 5-й минутах 6 и 6 баллов соответственно. После рождения второго ребенка проведено внутреннее акушерское исследование и амниотомия третьего плода. Через 8 мин – в 20:08 в заднем виде переднеголового предлежания родилась третья недоношенная девочка с массой тела 1950 г, ростом 42 см, с обвитием пуповиной вокруг шеи и туло-

вища, с оценкой по шкале Апгар на 1-й и 5-й минутах 6 и 6 баллов соответственно. Период изгнания осложнился разрывом промежности второй степени. Недоношенные младенцы переведены в отделение реанимации новорожденных.

Для профилактики акушерского кровотечения после информированного согласия женщины начато активное ведение III периода родов, однако через 20 мин без признаков отделения последа возникли кровянистые выделения из родовых путей со сгустками в общем количестве 300 мл, которые продолжались. Установлен диагноз: задержка частей плаценты и плодных оболочек. Под внутривенным обезболиванием проведено ручное отделение и выделение последа, восстановление целостности промежности. Общая кровопотеря составила 700 мл. Проведение утеротонической и инфузионно-трансфузионной терапии соответствовало клиническому протоколу «Акушерские кровотечения» из Приказа МЗ Украины № 205 от 24.03.2014 г.

Послеродовой период был неосложненным, поэтому 2 июня 2015 года на 9-е сутки после родов роженица с рекомендациями переведена вместе с детьми в отделение послейнтенсивного ухода и выхаживания новорожденных Коммунального учреждения «Днепропетровский областной перинатальный центр со стационаром» для дальнейшего наблюдения и выхаживания трех недоношенных младенцев. Через месяц –

2 июля 2015 года родильница вместе с тремя дочерьми в постконцептуальном возрасте 38 нед в удовлетворительном состоянии выписана из стационара домой (таблица).

Выводы

Каждый случай задержки рождения плодов при многоплодной беременности является уникальной клинической ситуацией, которая должна быть рассмотрена консилиумом акушеров-гинекологов и неонатологов с принятием максимально взвешенного решения в зависимости от возможного риска для матери и младенцев, пожеланий родителей и имеющихся противопоказаний [3–8]. Мониторинг таких беременностей включает выявление признаков хориоамнионита, дистресса плода, преждевременных родов, отслойки плаценты и нарушения свертывания крови матери [3, 4, 7].

В работе Kalchbrenner (1998) представлены четыре критерия для оценки возможности задержки рождения плодов при многоплодной беременности [7]. Все пациентки, которые отвечают следующим критериям, считаются приемлемыми кандидатами:

1. Многоплодная беременность с рождением первого плода вагинальным путем в сроке от 18 до 28 нед гестации;
2. Диамниотическая беременность первого родившегося плода и плода или плодов, которые остаются в матке;
3. Целый плодный пузырь плода или целые плодные пузыри плодов, которые остаются в матке;
4. Отсутствие признаков дистресса плода, отслойки плаценты, хориоамнионита или других показаний для срочного родоразрешения.

Монохориальная беременность не является противопоказанием для попытки задержки рождения второго плода [4]. В данном клиническом случае все перечисленные выше критерии были выполнены.

Чтобы задержать рождение последующего плода (плодов) при многоплодной беременности, используют консервативные методы лечения (см. схему), включая профилактическое назначение антибиотиков (95–98%), токолиз (70–94%), кортикостероиды (с 24 нед беременности – 96%), цервикальный серкляж (59–62%), перевязку пуповины новорожденного плода на уровне шейки матки, госпитализацию с постельным режимом и профилактическое назначение антикоагулянтной терапии [4, 5]. Использование серкляжа шейки мат-

ки является дискуссионным из-за риска возникновения хориоамнионита и преждевременного разрыва плодных оболочек, эта процедура также может стимулировать сокращение матки [3–5]. В описанном клиническом случае тоже не был использован серкляж. Однако некоторые исследователи [8] сообщили, что в случаях, когда цервикальный серкляж редко использовался, интервал между рождением детей при многоплодной беременности был короче, по сравнению с исследованиями, где систематически использовали серкляж, без существенного увеличения риска внутриутробной инфекции.

На основании большого числа исследований установлено, что задержка рождения плодов при многоплодной беременности не только уменьшает перинатальную заболеваемость и смертность, но и значительно снижает затраты, связанные с неонатальной интенсивной терапией [9]. В частности, в данном клиническом случае длительность пребывания в отделении реанимации новорожденных первого младенца составила 33 койко-дня, а второй и третьей девочек из тройни – всего 7 койко-дней, что имело значительный экономический эффект.

По нашему мнению, внесение в Приказ МЗ Украины № 205 от 08.04.2015 г. «Об утверждении Порядка предоставления медицинской помощи женщинам с многоплодной беременностью» и в клинический протокол «Преждевременные роды» Приказа МЗ Украины № 624 от 03.11.2008 г. нового раздела по увеличению оптимального интервала между рождением плодов более 30 мин при преждевременных родах и возможности задержки рождения плодов при двойне и тройне на основе новых доказательных данных обеспечит второй и третий плоды, которые останутся в матке, шансами на дальнейшее развитие в идеальных для этого условиях – природном инкубаторе in utero, а врачей акушеров-гинекологов Украины – юридической поддержкой, и позволит существенно снизить показатели перинатальной заболеваемости и смертности при многоплодной беременности без повышения риска неблагоприятных последствий для матерей.

Оценка возможности пролонгирования беременности и задержки рождения плодов при многоплодной беременности является сложной задачей для акушеров-гинекологов и неонатологов. Важно обеспечить континуум интенсивной терапии для матери, плодов и новорожденных в перинатальных центрах III уровня медицинской помощи, чтобы улучшить краткосрочные и долгосрочные результаты.

Затримка народження другого і третього плодів при багатоплідній вагітності трійнею (Клінічний випадок) Ю.О. Дубоссарська, Л.І. Падалко, Л.Г. Захарченко, О.А. Савельєва

У статті описано клінічний випадок вагінальних пологів у першороділлі 24 років із затримкою народження другого і третього плодів при спонтанній багатоплідній вагітності дихоріальною триамніотичною трійнею в умовах перинатального центру III рівня надання медичної допомоги. Після передчасних пологів у 27 тиж і 5 днів гестації першим плодом для зниження перинатальної захворюваності та смертності ще двох плодів, які залишилися у матці, за інформованої згоди жінки передчасні пологи другим і третім плодами відбулися з інтервалом у 38 днів у 33 тиж і 1 добу гестації. Проводився ретельний моніторинг стану матері та плодів. Для збільшення інтервалу між народженням першого плода та другого і третього плодів, запобігання акушерським і перинатальним ускладненням використовували токоліз, антибактеріальні препарати, прогестерон, профілактику респіраторного дистрес-синдрому новонароджених кортикостероїдами і ліжковий режим. Три дівчинки народилися живими з масою тіла 980, 1800 і 1950 г відповідно. Пологи ускладнилися розривом промежини другого ступеня і затримкою плаценти та плідних оболонок, післяпологовий період був неускладнений. Через 1,5 місяця всі немовлята у задовільному стані з масою тіла понад 3000 г виписані разом з матір'ю додому.

Ключові слова: багатоплідна вагітність, трійня, затримка народження другого і третього плодів, передчасні пологи.

Delayed interval delivery of the second and third fetuses in multiple pregnancy triplet (Case report) Y. Dubossarskaya, L. Padalko, L. Zakharchenko, E. Savel'eva

This article describes a clinical case of vaginal delivery in nulliparous women 24 years old delayed interval delivery of the second and third fetuses in spontaneous multiple pregnancy dichorionic triamniotic triplet in a tertiary perinatal center. After preterm delivery in 27+5 weeks of gestation the first fetus to reduce perinatal morbidity and mortality of two fetuses that are left in the uterus, with informed consent of the woman preterm delivery the second and third fetuses occurred at intervals of 38 days, in 33+1 weeks of gestation. Careful monitoring of the state of the mother and fetuses was conducted. To increase the interval between the birth of the first fetus and the second and the third fetuses, prevention of obstetric and perinatal complications used tocolysis, antibiotics, progesterone, the prevention of respiratory distress syndrome of the newborn by corticosteroids and bed rest. Three girls were born alive with a weight of 980, 1800 and 1950 grams correspondingly. Childbirth complicated second degree perineal laceration and retained portions of placenta and membranes, puerperal period was uneventful. After 1.5 months, all infants discharged with her mother in a satisfactory condition with a weight of more than 3000 grams.

Key words: multiple pregnancy, triplet pregnancy, delayed interval delivery in triplet pregnancy, preterm delivery.

Сведения об авторах

Дубоссарская Юлианна Александровна – Кафедра акушерства, гинекологии и перинатологии факультета последипломного образования ГУ «Днепропетровская медицинская академия МЗ Украины», 49044, г. Днепропетровск, ул. Владимира Вернадского, 9. E-mail: perinat.dma@gmail.com

Падалко Людмила Ивановна – КУ «Днепропетровский областной перинатальный центр со стационаром», 49100, г. Днепропетровск, ул. Космическая, 17

Захарченко Людмила Гумаровна – КУ «Днепропетровский областной перинатальный центр со стационаром», 49100, г. Днепропетровск, ул. Космическая, 17

Савельева Елена Альбертовна – КУ «Днепропетровский областной перинатальный центр со стационаром», 49100, г. Днепропетровск, ул. Космическая, 17

СПИСОК ЛИТЕРАТУРЫ

1. Новый раздел для протокола «Преждевременные роды» / Ю.Э. Доброхотова, П.А. Кузнецов, А.В. Щукина и др. // Status Praesens. – 2015. – № 2 (25). – С. 119–122.
2. Наказ МОЗ України № 205 від 08.04.2015 р. «Про затвердження Порядку надання медичної допомоги жінкам з багатоплідною вагітністю».
3. Arabin B. Delayed-interval delivery in twin and triplet pregnancies: 17 years of experience in 1 perinatal center / B. Arabin, J. van Euck // American Journal of Obstetrics & Gynecology. – 2009. – Vol. 200, № 2. – P. 154.e1 – 154.e8.
4. Delayed-Interval Delivery in Multifetal Pregnancy: A Review and Guidelines for Management / P.L. Tran, C. Desveaux, G. Barau [et al.] // Gynecol. Obstet. (Sunnyvale). – 2015. – Vol. 5, № 11. – P. 333.
5. Delayed interval delivery of the second twin: obstetric management, neonatal outcomes, and 2-year follow-up / P. Padilla-Iserte, J.M. Vila-Vives, B. Ferri [et al.] // J. Obstet. Gynaecol. India. – 2014. – Vol. 64, № 5. – P. 344–348.
6. García-Benitez C.Q. Asynchronous birth in twin pregnancy. Literature review and case report / C.Q. García-Benitez, J. Cevallos Bustillos, H. Ortiz Reyes // Ginecol. Obstet. Mex. – 2012. – Vol. 80, № 2. – P. 91–94.
7. Neonatal Outcome from Triplet Interval Delayed Delivery: A Case Report / M. Lachowska, D. Paluszncska, T. Fuchs [et al.] // Case Reports in Obstetrics and Gynecology. – 2013. – Article ID 451360. – 4 p.
8. Obstetric and neonatal outcomes of delayed interval delivery in cerclage and non-cerclage cases: an analysis of 20 multiple pregnancies / E. Doger, Y. Cakiroglu, Y. Ceylan [et al.] // J. Obstet. Gynaecol. Res. – 2014. – Vol. 40, № 7. – P. 1853–1861.
9. Preterm birth in singleton and multiple pregnancies: evaluation of costs and perinatal outcomes / G.J. van Baaren, M.J.C.S. Peelen, E. Schuit [et al.] // European Journal of Obstetrics & Gynecology and Reproductive Biology. – 2015. – Vol. 186. – P. 34–41.

Статья поступила в редакцию 24.05.2016