

# Фитопрепараты в лечении гинекологических больных с выраженной масталгией

А.Г. Кедрова<sup>1</sup>, С.А. Леваков<sup>2</sup>

<sup>1</sup>ФГБУ «Федеральный научно-клинический центр специализированных видов медицинской помощи и медицинских технологий Федерального медико-биологического агентства России», г. Москва, Россия

<sup>2</sup>ФГБОУДПО «Институт повышения квалификации Федерального медико-биологического агентства России», г. Москва, Россия

В настоящее время скрининг рака молочной железы путем цифровой маммографии улучшил диагностику начальных пролиферативных и регрессивных структурных изменений органа, проявляющихся в виде диффузных или диффузно-узловых деформаций тканей. Теперь все большее число женщин обращаются за консультациями по поводу повреждений молочной железы, которые в прошлом не оценивались, и это требует выработки специальной тактики наблюдения и терапии. Сегодня поиск маркеров прогноза и выбор адекватной терапии узловых и диффузных форм мастопатии – самые обсуждаемые вопросы клинических дискуссий, так как до 25% всех выявляемых случаев рака молочной железы составляет рак *in situ*. Настоящая статья посвящена переосмыслению проблемы фоновых дисгормональных изменений тканей молочной железы и выработке оптимального подхода в их лечении.

**Ключевые слова:** диффузная дисгормональная дисплазия молочных желез, Мастодион<sup>®</sup>, масталгия, предменструальный синдром, *Vitex agnus-castus*.

## Введение

В последние годы повышенная информированность общественности о раке молочной железы (РМЖ) и широкое применение маммографического скрининга привели к увеличению числа биопсий, выполняемых с целью оценки клинических или рентгенологических изменений тканей молочной железы (МЖ), часто вызванных дисгормональными расстройствами. Влияние гормональных нарушений имеет выраженное системное значение, встречается у 70% женщин репродуктивного возраста и проявляется в виде предменструального синдрома (ПМС), дисфорических, вазомоторных и психических расстройств (табл. 1) [1].

Одним из наиболее распространенных и пугающих женщин симптомов ПМС является боль в груди – предменструальная мастодиния (наблюдается почти у каждой 5-й женщины). Когда эта боль становится ярко выраженной, она классифицируется как масталгия (тяжелая мастодиния) [2, 3]. Распространенность клинически значимой масталгии у женщин, проходящих ультразвуковой или рентгенологический скрининг РМЖ, составляет 69% [1]. Ранняя диагностика и лечение масталгии всегда были важной задачей для акушеров-гинекологов, так как болевые ощущения продолжительностью более 5 дней влияют на сексуальную, соматическую и социальную жизнь пациенток. Часто циклические изменения, вызывающие тяжесть в МЖ, связаны с латентной гиперпролактинемией, которая характеризуется секреторными эпизодами высвобождения пролактина гипопизмом в ответ на стресс и нарушения фазы глубокого сна [4].

Скрытая гиперпролактинемия может вызывать недостаточность желтого тела, которая является общей причиной эндокринологических расстройств. ПМС, предменструальная мастодиния, фиброзно-кистозная мастопатия и бесплодие часто имеют общие корни и потому требуют системного подхода к лечению. Коррекция гормональных нарушений наиболее логична путем назначения гормональных препара-

тов, однако большинство женщин в силу различных причин отказываются их принимать. При этом ряд плацебо-контролируемых исследований предоставили доказательства того, что на предменструальную боль в груди благотворно влияют экстракты некоторых растений, например плодов древовидного кустарника Витекса священного (*Vitex agnus-castus* (VAC)), которые используются в медицине на протяжении уже многих лет. Достоверно известно, что регулярный прием комбинированных препаратов, содержащих VAC, в частности Мастодиона<sup>®</sup>, приводит к снижению функционально повышенного уровня пролактина, восстановлению соотношения эстрогены/прогестерон и соотношения метаболитов эстрогенов, нормализации пролиферативных процессов, психоэмоционального и вегетативного фона [5, 6].

**Цель настоящего исследования** – изучить данные по эффективности применения препарата Мастодион<sup>®</sup> у гинекологических больных с диффузной дисгормональной дисплазией молочных желез (ДДМЖ), осложненной масталгией.

## Материалы и методы

Из 10 206 женщин, прикрепленных к нескольким лечебным учреждениям Федерального медико-биологического агентства России, основываясь на данных ежегодных профилактических осмотров за 2014 и 2016 гг., мы отобрали 486 (4,7%) пациенток репродуктивного возраста с требующими диспансерного наблюдения гинекологическими заболеваниями. В эту группу вошли женщины с миомой матки, эндометриозом, бесплодием. Среди них 127 (2,1%) женщин имели жалобы на существенную боль и нагрубание МЖ, что явилось показанием к углубленному обследованию этой подгруппы пациенток (табл. 2). Именно эта подгруппа пациенток и составила исследуемую когорту. По характеру масталгии эти пациентки были разделены на 2 группы: в группу I вошли 96 женщин с циклической масталгией, а в группу II – 31 женщина с нециклической масталгией.

Таблица 1

Наиболее распространенные симптомы предменструального синдрома [1]

Симптом	Частота встречаемости, %
<b>Соматические симптомы:</b>	
боль в животе	63
вздутие живота	59
мастодиния	56
себорея/потливость	55
головная боль	37
<b>Психические симптомы:</b>	
напряжение/моторные волнения	63
агрессия	54
неспособность сосредоточиться	52
раздражительность	49
усталость	47
депрессия	46
тревожность	33

Характеристика гинекологических больных с масталгией по данным объективных исследований

Показатель	Циклическая масталгия (n=96)	Нециклическая масталгия (n=31)
Средний возраст обследованных женщин, лет	46,3±3,6	38,5±4,2
Число выполненных ультразвуковых исследований молочных желез и зон региональных лимфатических узлов, n/%	72/75,0	27/87,1
Число маммографий, выполненных по показаниям или у женщин старше 35 лет, n/%	24/25,0	4/12,9
Число выполненных пункционных биопсий, n/%	6/6,2	15/48,4
Число случаев впервые диагностированной атипической гиперплазии молочной железы, n/%	2/2,1	6/19,4
Число случаев ДДДМЖ: узловая форма, n диффузная форма, n	12/12,5 84/87,5	17/54,8 14/45,2
Число пациенток с симптомами предменструального синдрома, n/%	69/71,8	5/16,1
Число пациенток с умеренно выраженным болевым синдромом, n/%	87/90,6	25/80,6
Число пациенток с выраженным болевым синдромом, n/%	9/9,4	6/19,4

Примечание. ДДДМЖ — диффузная дисгормональная дисплазия молочных желез.

Для получения дополнительной информации о характере боли в МЖ пациентки заполняли анкету, где содержались вопросы о локализации и числе очагов боли, длительности болевого анамнеза, эффективности предшествующей терапии и применяемых анальгетиках, влиянии боли на физическую активность и продолжительность ночного сна. Степень тяжести болевого синдрома оценили у 38 пациенток 1-й группы и у 16 пациенток 2-й группы с использованием модифицированного короткого вопросника боли МакГилла (Shortform McGill Pain Questionnaire, SF-MPQ) [7].

На основании полученных данных все пациентки были разделены на 2 подгруппы: пациентки с умеренно выраженным болевым синдромом — когда женщина спокойно объясняла свои ощущения, боль не мешала сну и снималась парацетамолом или другими стандартными нестероидными противовоспалительными препаратами (НПВП), и пациентки с выраженным болевым синдромом — когда НПВП практически не помогали, женщина плохо спала, с трудом подбирала комфортную для груди одежду, сообщала о приступообразных эпизодах.

Для снижения выраженности болевого синдрома и лечения ДДДМЖ пациенткам были даны рекомендации касательно питания, двигательной активности, правильного

выбора бюстгалтера, а также был рекомендован растительный комбинированный препарат Мастодинон® в виде таблеток, режим приема — 1 таблетка 2 раза в день в течение 6 мес. Оценка эффекта проводилась как по субъективным ощущениям пациенток (динамика болевого синдрома и выраженность симптомов ПМС), так и по объективным данным ультразвукового исследования (УЗИ) или маммографии. Дополнительные данные, не вошедшие в таблицу, но учитываемые при выделении группы больных повышенного онкологического риска, взяты из анкет, заполненных пациентками. Характер менструальной функции (время наступления менархе, продолжительность менструального цикла, регулярность циклов), родов, кормления грудью и другие характеристики в группах были практически одинаковыми. Все пациентки сдали анализы на вирус иммунодефицита человека, сифилис и гепатиты, большинство пациенток получали препараты для коррекции микробиоценоза влагалища.

Статистическая обработка данных проведена с использованием методов описательной статистики и корреляционного анализа, расчеты проводились с использованием пакетов прикладных программ Excel (Microsoft, США) и Statistica 7.0 (StatSoft, США).

Таблица 3

Динамическая характеристика больных с масталгией через 4–8 мес терапии

Параметр	Циклическая масталгия (n=63), n/%	Нециклическая масталгия (n=15), n/%
Число пациенток, принимавших Мастодинон® >4 мес	41/65,1	11/73,3
Число пациенток, прекративших прием Мастодинона® по различным причинам	22/34,9	4/26,7
Число выполненных ультразвуковых исследований молочных желез и зон региональных лимфатических узлов	63/100	15/100
Число дополнительных маммографий, выполненных по показаниям или в виде динамического контроля	17/27,0	2/13,3
Число пациенток с симптомами предменструального синдрома после лечения Мастодиноном®	5/12,2	0
Число пациенток с симптомами предменструального синдрома, прекративших прием Мастодинона® или не принимавших его	13/59,1	2/50,0
Число пациенток с болевым синдромом в молочной железе после лечения Мастодиноном®	7/17,1	8/72,7
Число пациенток с болевым синдромом в молочной железе, прекративших прием Мастодинона® или не принимавших его	17/77,3	3/75,0

**Влияние препаратов, содержащих экстракт *Vitex agnus-castus*, на предменструальный синдром и диффузную дисгормональную дисплазию молочных желез с симптомами мастодинии по данным плацебо-контролируемых клинических исследований**

Исследование	Характеристика групп пациенток	Схема терапии	Критерии оценки	Комментарии
A. Milewicz и соавт., 1993 [13]	11 женщин с ПМС и гиперпролактинемией, средний возраст 30 лет	Все пациентки получали 20 мг сухого экстракта плодов VAC (Strotan) в течение 3 мес	Базальный ПМС в динамике: пролактин, прогестерон II фазы	Уменьшение степени выраженности ПМС у 9 женщин в опытной группе и у 2 – в контрольной
S. Turner, S. Mills, 1993 [14]	817 женщин в возрасте 18–46 лет	600 пациенток получали 600 мг сухого экстракта плодов VAC 3 раза в день в течение 3 мес, 217 пациенток получали плацебо	Менструальный дистресс-опросник	Не отмечено значимых различий
C.H. Lauritzen и соавт., 1997 [15]	57 женщин с ПМС, средний возраст 46 лет	3,5–4,2 мг сухого экстракта плодов VAC (Agnolyt) против пиридоксина в контрольной группе в течение 3 мес	Шкала оценки предменструального напряженного состояния	Значительное уменьшение выраженности симптомов ПМС по сравнению с группой пиридоксина
W. Wuttke и соавт., 1997 [16]	104 женщины с ПМС и мастодинией	66 пациенток получали по 40 мг сухого экстракта плодов VAC, 38 пациенток – плацебо; проведены 3 цикла терапии	Визуальная аналоговая оценка мастодинии	Значительное уменьшение симптомов мастодинии при приеме VAC по сравнению с группой плацебо
M. Halaska и соавт., 1999 [17]	97 женщин с ПМС и мастодинией	48 пациенток получали сухой экстракт плодов VAC, 49 пациенток – плацебо; проведены 3 цикла терапии	Визуальная аналоговая оценка мастодинии	Значительное уменьшение симптомов мастодинии при приеме VAC по сравнению с группой плацебо
L. Ma и соавт., 2010 [18]	64 женщины с ПМС и масталгией	31 пациентка получала 40 мг сухого экстракта плодов VAC, 33 пациентки – плацебо, назначаемое в лютеиновую фазу; проведены 3 цикла терапии	Тяжесть симптомов ПМС и масталгии	Значительное уменьшение тяжести симптомов при приеме VAC по сравнению с группой плацебо (85% против 56% соответственно)
E.V. Kilicdag и соавт., 2004 [19]	40 женщин с мастодинией и 40 – с латентной гиперпролактинемией	40 мг сухого экстракта плодов VAC 2 раза в день против 2,5 мг бромокриптина 2 раза в день ежедневно в течение 3 мес	Дискомфорт в груди	Оба препарата эффективны, однако побочных эффектов меньше у VAC
M. Pakgohar и соавт., 2009 [20]	89 женщин с ПМС	39 пациенток получали 4,3–4,8 мг сухого экстракта плодов VAC, 50 пациенток – плацебо	Тяжесть симптомов ПМС, диагностированного врачом общей практики	Значительное уменьшение тяжести симптомов при приеме VAC по сравнению с группой плацебо (61% против 29% соответственно)
L. Ciotta и соавт., 2011 [21]	57 женщин с ПМС	В течение 2 мес 31 пациентка получала 20 мг сухого экстракта плодов VAC, 26 пациенток – 20–40 мг флуоксетина	Тяжесть симптомов ПМС	Значительное уменьшение тяжести симптомов ПМС отмечено в обеих группах
M. Zamani и соавт., 2012 [22]	128 женщин с ПМС	В течение 6 сут до ожидаемого менструального кровотечения 62 пациентки получали 40 капель экстракта VAC, 66 пациенток – плацебо; проведены 6 циклов терапии	Выбор по критериям DSM-IV	Значительно лучшие эффекты в группе VAC по сравнению с группой плацебо

Примечание. VAC – *Vitex agnus-castus*, ПМС – предменструальный синдром.

### Результаты

По результатам контрольных осмотров, выполненных в период от 4-го до 8-го месяца после начала терапии, нам удалось оценить в динамике состояние только 78 (61,4%) пациенток. Результаты оценки суммированы в табл. 3.

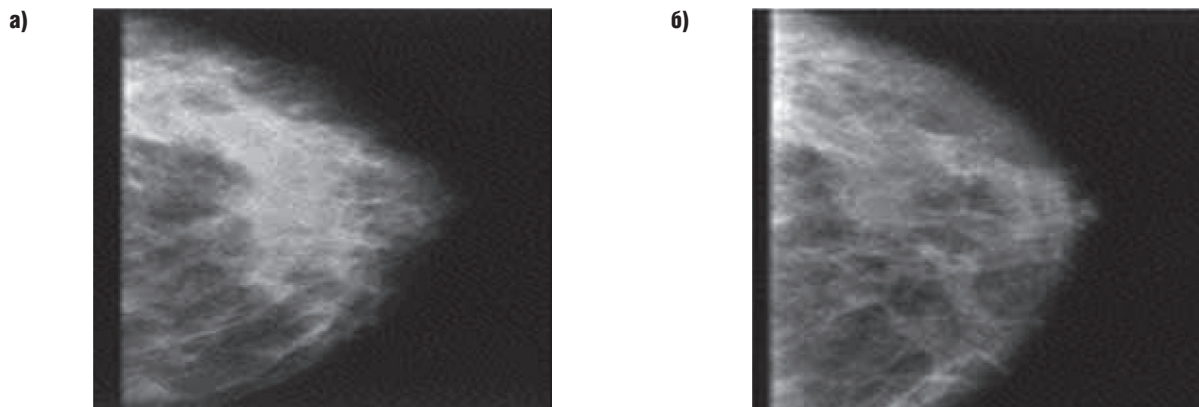
Анализ повторно обследованных пациенток показал, что только 66,7% женщин принимали Мастодион® более 4 мес, каждая 3-я пациентка по различным причинам не принимала препарат. Снижение тяжести или исчезновение ПМС отметили 47 (90,4%) пациенток, принимавших Мастодион® в течение 6 мес, и только 22 (42,3%) пациентки, отменившие прием препарата. Значительное уменьшение болевого синдрома в МЖ отметили 37 (71,1%) пациенток, длительно принимавших Мастодион®, и лишь 7 (26,9%) пациенток, прекративших его прием.

Анализ данных УЗИ или маммографии не выявил выраженных значимых изменений ткани МЖ, однако у 5 паци-

енток четко зафиксировано снижение отечности и рентгенологической плотности ткани МЖ. Эти женщины отметили улучшение самочувствия и отсутствие ПМС уже после 2 мес приема препарата.

В итоге состояние женщин с различными формами диффузной мастопатии было достоверно лучше после терапии Мастодионом®, чем без нее. В среднем к 6-му месяцу приема препарата в 71% наблюдений отмечен положительный ответ в виде исчезновения или снижения тяжести масталгии. Результаты в группе терапии были в 2,6 раза лучше, чем в группе без лечения.

Таким образом, можно заключить, что комбинированный препарат Мастодион®, в состав которого входит не только известный и изученный экстракт VAC, но и экстракты стеблелиста, цикламена, чилибухи, ириса и лилии, является уникальной лекарственной композицией с высоким профилем безопасности для лечения масталгии и симптомов ПМС.



**Радиологические признаки изменений в молочной железе до лечения (а) и после 6 мес лечения Мастодиномом® (б)**

**Обсуждение**

Многие пациентки, страдающие предменструальной мастодинией, имеют высокие стрессовые уровни пролактина, что снижает выработку лютеинизирующего и фолликулостимулирующего гормонов, приводя к диспропорциям стероидных гормонов в лютеиновую фазу цикла [8–10]. Это может влиять на изменения в тканях МЖ, увеличивая ее плотность, зачастую неравномерно, и меняя рецепторный аппарат органа [11, 12]. Ряд исследований показали эффективность природных препаратов, содержащих VAS, в терапии ПМС и ДДМЖ с симптомами мастодинии (табл. 4).

Изменения, проявляющиеся в виде ДДМЖ, с трудом визуализируются на маммограмме, так как представляют собой двусторонний процесс с медленным развитием. Незначительные отклонения могут быть найдены при сравнении симметричности МЖ, плотности ее тканей, степени развития трабекулярной ткани (линии Керли), ответа на сдавливание, равномерности и толщины кожи. Учитывая, что маммографическую плотность МЖ можно считать маркером риска развития рака, этот критерий сегодня изучается наиболее активно. Несмотря на то что последнее рандомизированное исследование в США [23] не выявило в отдаленной перспективе корреляции между развитием РМЖ и плотностью ткани МЖ, в нашем исследовании мы наблюдали снижение рентгенологической плотности ткани МЖ после приема Мастодинона® в течение более 6 мес (см. рисунок) при положительном клиническом эффекте и снижении интенсивности болевого синдрома.

Наиболее важным критерием эффективности терапии мы считаем снижение интенсивности болевого синдрома. Для его оценки необходимо определить специфический тип масталгии: диффузная двухсторонняя циклическая масталгия, диффузная двухсторонняя нециклическая масталгия, односторонняя диффузная нециклическая масталгия или локализованная боль в груди. Мы применили критерий цикличности, что, на наш взгляд, наиболее точно характеризовало гормональный дисбаланс женщины. Ноцицептивный соматический тип боли чаще всего соответствовал циклической двухсторонней масталгии, ассоциированной с функциональной гиперпролактинемией, поэтому такая боль лучше всего купировалась Мастодиномом®, так как активные дитерпены VAS связывались с рецепторами дофамина D2 в лактотрофах гипофиза. Благодаря этому механизму действия наблюдалось уменьшение выраженности ПМС и болезненности МЖ. При хорошей переносимости Мастодинон® не уступает в эффективности основным стимуляторам центральных и периферических дофаминовых D2-рецепторов. В ответ на снижение уровня пролактина уменьшаются пролиферативная активность ткани МЖ и клинические симптомы мастодинии (масталгии). Наличие в Мастодиноне® флавоноидов с аффинностью к эстрогеновым рецепторам приводит к положительным эффектам

подготовки прогестероновых рецепторов и к гармонизации лютеиновой фазы цикла. Благодаря этому механизму уменьшается выраженность пременопаузальных симптомов. Флавоноиды, связывающиеся с опиоидными рецепторами  $\mu$  и  $\delta$ , также могут облегчать симптомы ПМС.

**Заключение**

Наше исследование не было классическим рандомизированным, в анализ были включены все пациентки, выявленные и пролеченные в нескольких лечебно-профилактических учреждениях городского здравоохранения и ведомственных женских консультациях в соответствии с общепринятыми рекомендациями для больных с гинекологической патологией и ДДМЖ. Среди выявленных пациенток с патологией МЖ только в группе высокого онкологического риска необходимы определение молекулярно-биологических маркеров РМЖ и/или морфологическая верификация диагноза. При этом вакуумная биопсия МЖ дает хороший информативный материал и в случае узловых форм ДДМЖ может являться методом базовой диагностики перед лечением.

Терапия Мастодиномом® при различных формах диффузной мастопатии достоверно улучшает качество жизни пациенток за счет значительного ослабления симптомов масталгии. Результаты в группе терапии Мастодиномом® были в 2,6 раза лучше, чем в группе без лечения: в среднем к 6-му месяцу терапии в 71% наблюдений был отмечен положительный ответ в виде исчезновения или снижения тяжести масталгии.

**Конфликт интересов.** Авторы заявляют об отсутствии конфликта интересов.

**Herbal medicinal products in a treatment of mastalgia in gynecologic patients  
A.G. Kedrova, S.A. Levakov**

Implementation of breast cancer screening using digital mammography improved the diagnosis of primary proliferative regressive structural changes in the breast, manifested as diffuse or diffusely-nodal deformations of tissues. Currently, women are significantly more likely to seek medical consultation for damages of the breast that could not be evaluated earlier. This requires the development of special tactics for their treatment and follow-up. Nowadays, searching for prognostic markers and choosing adequate therapy for nodular and diffuse mastopathy are among the most discussed issues in mammology, because up to 25% of all breast cancer cases are diagnosed during the in situ phase. In this article we try to reassess the problem of dys hormonal changes in the breast and develop an optimal approach to their treatment.

**Key words:** diffuse dys hormonal breast dysplasia, Mastodynon®, mastalgia, premenstrual syndrome, Vitex agnus-castus

СПИСОК ЛИТЕРАТУРЫ

- Seidlova-Wuttke D., Wuttke W The premenstrual syndrome, premenstrual masto- dynia, fibrocystic mastopathy and infertility have often common roots: effects of extracts of chasteberry (*Vitex agnus-castus*) as a solution. *Clinical Phytoscience* 2017;3:6. DOI: 10.1186/s40816-016- 0038-z.
- Halbreich U., Ben-David M., Assael M., Bornstein R. Serum-prolactin in women with premenstrual syndrome. *Lancet* 1976;2(7987):654–6. PMID: 60517.
- Gumenyuk E.G. Some problems of premenstrual syndrome and alternative therapy. *Journal of obstetrics and gynecological diseases* 2010;2:38-45.
- Зилбернагель С., Ланг Ф. Клиническая патофизиология. Атлас. М.: Практическая медицина, 2016. С. 282-284. [Silbernagl S., Lang F. *Clinical pathophysiology. Atlas. Moscow: Prakticheskaya meditsina*, 2016. Pp. 282-284. (In Russ.)].
- Кулагина Н.В. Лечение диффузной дисгормональной дисплазии молочных желез у пациенток в периоде менопаузального перехода. *Акушерство и гинекология* 2016;11:136-42. [Kulagina N.V. Treatment of diffuse dysghormonal breast dysplasia in women at menopausal transition. *Akusherstvo i ginekologiya = Obstetrics and Gynecology* 2016;11:136-42. (In Russ.)].
- Высоцкая И. В., Летыагин В.П. Фармакологические эффекты и молекулярные механизмы действия лечебного фитопрепарата на основе *Vitex agnus-castus*. *Опухоли женской репродуктивной системы* 2017;1:14-9. [Vysotskaya I.V., Letyagin V.P., Pharmacological effects and molecular mechanisms of action of a herbal medicine containing *Vitex agnus-castus*. *Opukholi zhenskoy reproduktivnoy sistemy = Tumors of Female Reproductive System* 2017;1:14-9. (In Russ.)].
- Williams A.C. Measures of function and psychology. In: *Textbook of Pain*. Eds.:P.D. Wall, R. Melzack. New York: Churchill Livingstone, 1999. Pp. 427-446.
- Del Pozo E., Wyss H., Tollis G. et al. Prolactin and deficient luteal function. *Obstet Gynecol* 1979;53(3):282-6. PMID: 424097.
- Damiano J.S., Wasserman E. Molecular pathways: blockade of the PRLR signaling pathway as a novel antihormonal approach for the treatment of breast and prostate cancer. *Clin Cancer Res* 2013;19(7): 1644-50. DOI: 10.1158/1078-0432.CCR- 12-0138.
- Schulz K.D., Del Pozo E., Lose K.H. et al. Successful treatment of mastodynia with the prolactin inhibitor bromocriptine (CB 154). *Arch Gynakol* 1975;220(1):83-7. PMID: 1243527.
- Burton A., Maskarinec G., Perez-Gomez B. et al. Mammographic density and ageing: a collaborative pooled analysis of cross-sectional data from 22 countries worldwide. *PLoS Med* 2017;14(6):e1002335. DOI: 10.1371/journal.pmed.1002335.
- Murta E.F., de Freitas M.M., Velludo M.A. Histologic changes in fibrocystic breast disease before and after treatment with bromocriptine. *Rev Paul Med* 1992;110(6):251–6. PMID: 1341021.
- Milewicz A., Gejdel E., Sworen H. et al. *Vitex agnus-castus* extract in the treatment of luteal phase defects due to latent hyperprolactinemia. Results of a randomized placebo-controlled double-blind study. *Arzneimittelforschung* 1993;43(7):752–6. PMID: 8369008.
- Turner S., Mills S. A double-blind clinical trial on a herbal remedy for premenstrual syndrome; a case study. *Complementary therapies in medicine* 1993;1(2):73–7. DOI: 10.1016/0965-2299(93)90096-V.
- Lauritzen C.H., Reuter H.D., Repges R. et al. Treatment of premenstrual tension syndrome with *Vitex agnus-castus*: controlled, double-blind study versus pyridoxine. *Phytomedicine* 1997;4(3):183–9. DOI: 10.1016/S0944-7113(97)80066-9.
- Wuttke W., Splitt G., Gorkow C., Sieder C. Treatment of cyclical mastalgia: Results of a randomized, placebo-controlled, double-blind study. *Geburtshilfe Frauenheilkd* 1997; 57: 569-74.
- Halařka M., Rauř K., Běles P. et al. Treatment of cyclical mastodynia using an extract of *Vitex agnus-castus*: results of a double-blind comparison with a placebo. *Ceska Gynecol* 1998;63(5):388-92. PMID: 9818496.
- Ma L., Lin S., Chen R., Wang X. Treatment of moderate to severe premenstrual syndrome with *Vitex agnus-castus* (BNO 1095) in Chinese women. *Gynec Endocrinol* 2010;26(8):612-6. DOI: 10.3109/09513591003632126.
- Kilicdag E.B., Tarim E., Bagis T. et al. Fructus *Vitex agnus-castus* and bromocriptine for treatment of hyperprolactinemia and mastalgia. *Int J Gyn Obs* 2004;85(3):292-3.
- Pakgohar M., Moradi M., Jamshidi A.H., Mehran A. Assessment of *Vitex agnus-castus* L. extract effect on treatment of premenstrual syndrome. *J Med Plants* 2009;8(32):98-107, 185.
- Ciotta L., Pagano I., Stracquadanio M. et al. Psychic aspects of the premenstrual dysphoric disorders. New therapeutic strategies: our experience with *Vitex agnus-castus*. *Minerva Ginecol* 2011;63(3):237–45. PMID: 21654609.
- Zamani M., Neghab N., Torabian S. Therapeutic effect of *Vitex agnus-castus* in patients with premenstrual syndrome. *Acta Med Iran* 2012;50(2):101–6. PMID: 22359078.
- Burton A., Maskarinec G., Perez-Gomez B. et al. Mammographic density and ageing: a collaborative pooled analysis of cross-sectional data from 22 countries worldwide. *PLoS Med* 2017;14(6): e1002335. DOI: 10.1371/journal.pmed.1002335.