

# Онкологія в акушерстві – міф чи реальність?

В.Л. Дронова<sup>1</sup>, О.І. Дронов<sup>1,2,3</sup>, О.М. Мокрик<sup>1</sup>, Л.О. Роціна<sup>1,2,3</sup>, Ю.П. Бакунець<sup>1,3</sup>

<sup>1</sup>ДУ «Інститут педіатрії, акушерства і гінекології імені академіка О.М. Лук'янової Національної академії медичних наук України», м. Київ

<sup>2</sup>Національний медичний університет імені О.О. Богомольця, м. Київ

<sup>3</sup>Київська міська клінічна лікарня № 10

У цій оглядовій статті наведені епідеміологічні дані щодо частоти, клініки, діагностики і тактики лікування злоякісних новоутворень, уперше виявлених під час даної вагітності, як генітальної, так і екстрагенітальної локалізації. Хірургічне, специфічне або комбіноване лікування здійснюють за принципами мультидисциплінарності зі збереженням даної вагітності на підставі канадського та європейських гайдлайнів (ESMO). У публікації представлені власні клінічні випадки.

**Ключові слова:** злоякісні новоутворення, уперше виявлені під час вагітності; генітальні та екстрагенітальні форми раку; лікування на тлі вагітності з її збереженням.

Поява перших вагітних з встановленим діагнозом злоякісного захворювання під час даної вагітності спонукала до внесення змін до Статуту ДУ «Інститут педіатрії, акушерства і гінекології імені академіка О.М. Лук'янової НАМН України», що дозволило надавати допомогу онкологічним хворим.

Слід зазначити, що всі 37 оперативних втручань були виконані у відділенні вагітним з вперше виявленим онкологічним захворюванням під час даної вагітності, зі збереженням цієї вагітності, у період з 2014 до 2018 р. Це багато чи мало?

Згідно з даними Всесвітньої Організації Охорони Здоров'я за 2017 р., вперше виявлені під час даної вагітності онкологічні захворювання діагностують з наступною частотою [2, 3, 4]:

- рак шийки матки – 1,2 на 10 000 вагітних (0,17–4,1%);
- рак ендометрія – 1,0 на 1000 вагітних;
- рак яєчників – 1,0 на 25 000 вагітних (5,5%);
- рак грудної залози – 1,0 на 3000 вагітних (0,03–0,3%);
- вагітність на тлі раніше виявленого раку грудної залози (0,78–3,8%);

– рак шлунка – 1,0 на 1000 вагітностей (0,1%);  
 – рак печінки – 1,0 на 100 000 вагітних;  
 – пухлини підшлункової залози на тлі вагітності – усього в світі до 2015 р. описано лише 25 випадків, але це без урахування 2 наших клінічних випадків;

- колоректальний рак і вагітність – 0,002%;
- злоякісні новоутворення нирки на тлі вагітності – 5,4%;
- меланома шкіри під час вагітності – 1,9%;

У відділенні «Оперативної гінекології» з 2014 до 2018 р. отримали спеціальне (хірургічне та комбіноване) лікування 37 вагітних з уперше виявленим онкологічним захворюванням під час даної вагітності.

Надання онкологічної допомоги вагітним з вперше виявленим онкологічним захворюванням під час даної вагітності закріплено за відділенням та регламентується відповідним Наказом ДУ «ІПАГ ім. акад. О.М. Лук'янової НАМН України».

За нозологічними формами вперше виявлених під час вагітності онкологічних захворювань пацієнток розподілили наступним чином:

- рак яєчників – 20 вагітних (54,05%);
- рак шийки матки – 6 вагітних (16,2%);
- рак грудної залози – 4 вагітні (10,8%);
- рак нирки – 3 вагітні (8,1%);

– злоякісні пухлини підшлункової залози – 2 вагітні (5,4%);

- меланома шкіри – 1 вагітна (2,7%);
- !!! колоректальний рак – 1 вагітна (2,7%).

Тактика ведення вагітної з вперше виявленим онкологічним захворюванням під час даної вагітності вироблялась індивідуально на підставі проведення мультидисциплінарного консилиуму у складі 3 спеціалістів (онколога, онкогінеколога та радіолога) після ретельної діагностики та морфологічної верифікації пухлини. Протокол мультидисциплінарного консилиуму наведений у додатку.

Під час визначення тактики ведення вагітної з вперше виявленим злоякісним новоутворенням під час даної вагітності (гінекологічні форми раку) були використані Рекомендації Європейської Спільноти Медичної Онкології (ESMO) [1].

## I. Рак яєчників і вагітність

При **стадіях IA, G2, G3, IB, IC, IA** рекомендовано виконувати аднексектомію, оментумектомію, лімфаденектомію, апендектомію (лише у разі мукозних пухлин); проведення неoad'ювантної хіміотерапії. Проведення радикальної операції під час або після розродження [5, 6].

При **стадії вище** – проведення неoad'ювантної хіміотерапії до моменту життєздатності плода [7, 8, 9, 10].

## II. Рак шийки матки, асоційований з вагітністю

За даної онкологічної патології тактика ведення пацієнтки визначається терміном вагітності, у якому виявлено захворювання [11]. Так, при **терміні вагітності до 22–25 тиж:**

– **стадія I A1** – передбачає виконання операції конізації шийки матки [12];  
 – **стадії I A2, I B1** (розмір пухлини не перевищує 2 см і відсутнє ураження регіонарних лімфатичних вузлів) – передбачає виконання простої трахелектомії та / або розширеної конізації;

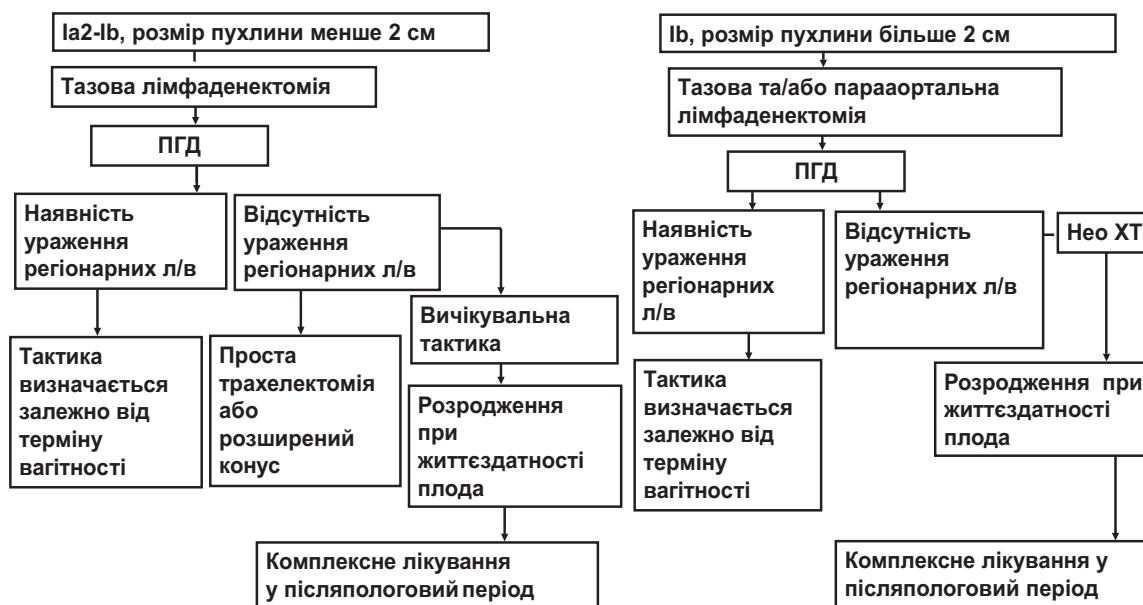
– **стадія I B1** (розмір пухлини перевищує 2 см і відсутнє ураження регіонарних лімфатичних вузлів) – передбачає проведення курсів неoad'ювантної хіміотерапії чи виконання трахелектомії з лімфаденектомією [13, 14, 15];

– **стадія I B2 і стадії II, III, IV** – рекомендовано проведення неoad'ювантної хіміотерапії (на основі препаратів платини, інколи у комбінації з паклітакселом). Курс терапії проводять з інтервалом у 3 тиж до терміну життєздатності плода, з подальшим лікуванням у післяпологовий період. Останній курс хіміотерапії проводять не пізніше ніж за 3 тиж до передбачуваної дати розродження [16, 17].

При **терміні вагітності після 22–25 тиж** – виконання тазової та парааортальної лімфаденектомії.

**I A2, I B1 стадії** (розмір пухлини не перевищує 2 см і відсутнє ураження регіонарних лімфатичних вузлів) – передбачено проведення курсів неoad'ювантної хіміотерапії до моменту життєздатності плода та розродження з подальшим лікуванням. Алгоритм надання високоспеціалізованої перинатальної допомоги за наявності раку шийки матки, асоційованого з вагітністю, наведений в табл. 1.

Алгоритм надання високоспеціалізованої допомоги за наявності раку шийки матки, асоційованого з вагітністю



III. Рак вульви, асоційований з вагітністю

Якщо виявлена пухлина не супроводжується регіонарною лімфаденопатією – передбачається виконання радикальної вульвектомії з білатеральною лімфаденектомією.

За наявності пухлини з регіонарною лімфаденопатією (від 8 мм до 2 см) – передбачається виконання радикальної вульвектомії з білатеральною лімфаденектомією та проведення післяопераційної радіотерапії, яка повинна бути завершена не пізніше ніж за 6–8 тиж до передбачуваної дати розродження.

У тому випадку, коли діагноз встановлено після 36 тиж (у зв'язку з посиленням васкуляризації матки та органів малого таза у III триместрі), лікування має бути відтерміновано на післяпологовий період.

IV. Рак грудної залози, асоційований з вагітністю

Європейська Спільнота Медичної Онкології (ESMO) вважає, що на сьогодні відсутні дані, які могли б засвідчити різницю у прогнозі у вагітних та невагітних жінок з раком грудної залози, та не рекомендують переривання вагітності у даній клінічній ситуації, незалежно від ER-статусу пухлини.

Національна Загальна Онкологічна Мережа США (NCCN) не рекомендує переривання вагітності шляхом аборту ні у разі раку грудної залози, асоційованого з вагітністю, ні у разі вагітності після перенесеного раку грудної залози, особливо у жінок з початковими стадіями захворювання.

Згідно з Рекомендаціями Спільноти Акушерів і Гінекологів Канади (SOGC), які не поновлювались з 2002 року (!), зазначено, що, урахувавши зіставлення показника виживаності у жінок з раком грудної залози, асоційованим з вагітністю, та у невагітних пацієнток з раком грудної залози (хворі рандомізовані за віком та стадією захворювання), відсутні переконливі докази, на підставі яких можна рекомендувати переривання вагітності шляхом аборту.

Алгоритм тактики ведення пацієнток з раком грудної залози, діагностованим під час даної вагітності, наведений у табл. 2.

У Великій Британії дану патологію виявляють з частотою 1,3–2,4 випадки на 10 000 живонароджених.

Коли рак грудної залози діагностують у віці ≤ 30 років, 10–20% випадків можуть бути асоційовані з вагітністю або розвиватись протягом першого року після пологів [18].

П'ятирічна виживаність становить 80%.

Дігностика:

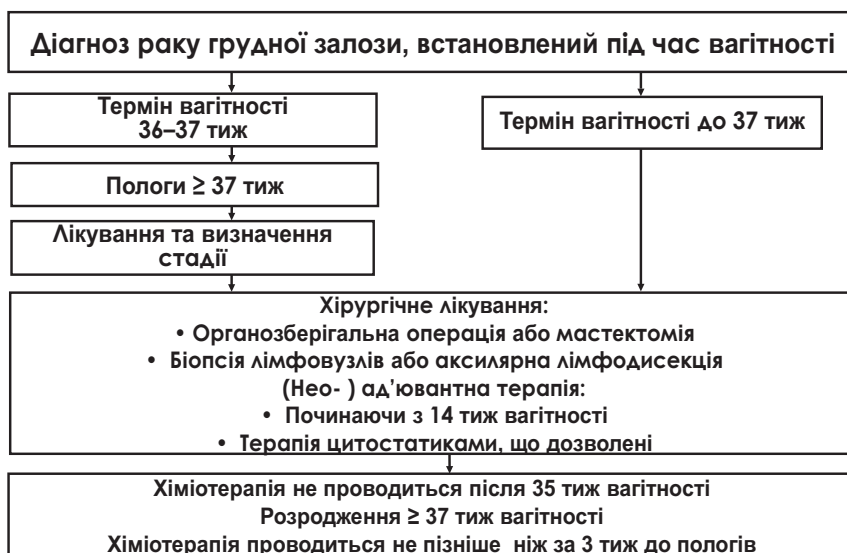
- виконання пункційної біопсії під контролем ультразвукового дослідження (УЗД) з наступним гістологічним, а не цитологічним дослідженням, позаяк проліферативні зміни, які відбуваються на тлі вагітності, роблять її недостовірною;
- визначення рівня онкомаркерів СА 15-3, СЕА, СА 125 не використовують на початкових стадіях раку грудної залози – вони можуть бути хибними під час вагітності;
- обов'язковим є виконання УЗД печінки!
- у разі необхідності – проведення магнітно-резонансної томографії (МРТ) грудних залоз з внутрішньовенним посиленням;
- незважаючи на небажаність виконання рентгенологічних досліджень при вагітності, у даному випадку Рєграфія органів грудної порожнини обов'язкова!

Лікування:

- хірургічне лікування, включаючи локорегіональний кліренс, можна проводити у всіх триместрах [19];
  - об'єм хірургічного втручання визначається розміром пухлини, стадією захворювання та терміном вагітності на мультидисциплінарному консиліумі;
  - хімотерапевтичне лікування за стандартними протоколами у II та III триместрах вагітності (у I – протипоказане у зв'язку з ембріотоксичністю) [20, 23, 24];
  - променева терапія протипоказана до розродження;
  - протипоказані до застосування під час вагітності тамоксифен та трастузумаб [21, 22, 25];
  - розродження через 2–3 тиж після останнього сеансу хімотерапії, при доношеній вагітності [26, 27, 28, 29].
- Можливий розгляд плану ведення пологів з їхньою індукцією [30].

З метою профілактики респіраторного дистрес-синдрому (РДС) можливе застосування кортикостероїдів.

Лікування за наявності раку грудної залози, асоційованого з вагітністю



Гайдлайн 03.2011 р. Рекомендації Королівського коледжу акушерів-гінекологів (Велика Британія).

**Лактація**

Немає жодних доказів того, що грудне вигодовування збільшує ризик рецидиву у жінок, у яких завершено лікування раку грудної залози.

Лише результати одного дослідження продемонстрували, що грудне вигодовування сприяє кращій виживаності після його завершення (рівень доказовості 2+).

**V. Рак шлунка та вагітність**

Згідно з доступним літературним джерелам, усього в світі зареєстровано 140 випадків раку шлунка під час вагітності (у Японії – 137). Частота, з якою діагностують дану патологію, становить 0,025–0,1% від усіх вагітностей. У країнах Азії – 1 випадок на 1000 вагітностей.

За даними літератури [31], яка сконцентрована, зокрема, в Японії, розрахункова частота даного захворювання становить 0,016% від усіх вагітностей. Карциному шлунка рідко виявляють у пацієнтів молодше 40 років.

У багатьох випадках рак шлунка, вперше виявлений під час вагітності, діагностують не на початковій стадії, тому лише від 45% до 56% пацієнтів проходять хірургічну резекцію. Це зумовлено наступними причинами:

- частота інфікування *Helicobacter pylori* у вагітних значно вище порівняно з невагітними (26,6% проти 11%);
- окрім того, під час вагітності знижується секреція соляної кислоти, в той час як продукція слизу – підвищується;
- гістаміназа, яка продукується плацентою, інактивує функцію гістаміну, та, як наслідок, у пацієнта відсутні симптоми, притаманні для загострення, спричиненого раковою виразкою.

Згідно з даними мета-аналізу, проведеного у Японії, виявлено, що лише 47,5% пацієнтів отримали хірургічне лікування. Серед пацієнтів, які перенесли гастректомію, рівень госпітальної смертності становив 22,7%, а показник 3-річної виживаності – 21,1%.

**Клініка**

Неспецифічні шлунково-кишкові симптоми:

- біль в епігастрії;
- нудота;
- блювання;

- симптом «швидкого насичення»;
- анемія;
- зниження маси тіла.

Саме тому у випадку вагітної жінки з постійним шлунково-кишковим дискомфортом, втратою маси тіла на тлі постійного блювання після 20 тиж гестації диференціальна діагностика має проводитись щодо раку шлунка з виконанням швидкого ендоскопічного оцінювання.

**Діагностика:**

- фіброзофагогастроуденоскопія (ФЕГДС) з прицільною біопсією;
- МРТ органів черевної порожнини з внутрішньовенним посиленням;

**Лікування:**

- при терміні вагітності до 22 тиж – переривання вагітності з подальшим лікуванням;
- при терміні вагітності після 22 тижнів – проведення хімотерапевтичного лікування до моменту життєздатності плода. Стандартна схема хімотерапії відсутня;
- питання про оперативне лікування розглядається виключно у II триместрі.

**Об'єм оперативного втручання**

Радикальна тотальна гастректомія з виконанням лімфодисекції D2.

**VI. Рак печінки та вагітність**

Частота, з якою виявляють дану патологію, становить 1 випадок на 100 000 вагітностей серед жінок, які проживають в Африці та Азії. Гепатоцелюлярну карциному (ГЦК) під час вагітності діагностують вкрай рідко. У світі, відповідно до огляду літератури Pub Med, з моменту першого повідомлення Родді у 1957 році зареєстровано усього 48 випадків [32].

Гепатоцелюлярна карцинома під час вагітності має гірший прогноз, ніж у невагітних (річна виживаність становить лише 23%). Це зумовлено двома причинами:

- підвищенням рівня естрогенів під час вагітності, які прискорюють процеси проліферації при ГЦК (прискорення мітозу гепатоцитів, посилення гіперваскуляризації, підвищення рівня вільних радикалів);
- зниженням рівня гуморального імунітету.

У 42% випадків гепатоцелюлярна карцинома супроводжується перинатальними втратами.

В африканській або азіатській расі, особливо серед китайців, вірусний гепатит В та вживання ін'єкційних наркотиків є основною етіологією гепатоцелюлярної карциноми під час вагітності.

**Фактори ризику розвитку ГЦК під час вагітності:**

- раннє менархе;
- вживання ін'єкційних наркотичних речовин;
- сексуальна багатоплановість;
- ризик зростає з паритетом, особливо у жінок з внутрішньопечінковим холестазом під час попередніх вагітностей;
- сімейний анамнез гепатоцелюлярної карциноми (наявність даного захворювання у родичів першої лінії).

**Клініка:**

- абдомінальний біль (у правому верхньому квадранті);
- зниження маси тіла;
- жовтяниця;
- гепатомегалія;
- мікроангіопатична гемолітична анемія;
- артеріальна гіпертензія (вторинна);
- мікроальбумінурія;
- гіпопротеїнемія;
- низький рівень  $\alpha$ -фетопротеїну (AFP);
- високий рівень СА 125.

**Лікування:**

- переривання вагітності у будь-якому терміні;
- виконання резекції печінки – застосування даного методу приведе до 62,5% трирічної виживаності та можливості настання вагітності після лікування.

Згідно з літературними даними, кесарів розтин виконано у 44,82% випадків, а відсоток живонароджених становив усього 58,7%.

*VII. Пухлини підшлункової залози та вагітність*

Випадки поєднання солідної псевдопапілярної неоплазми підшлункової залози та вагітності більшості практикуючих лікарів не відомі, позаяк цю патологію діагностують вкрай рідко. До 2015 р. у світі описано лише 25 випадків неоплазм підшлункової залози при вагітності. У 2017 р. – 27 випадків, 2 з яких є власними клінічними спостереженнями [33].

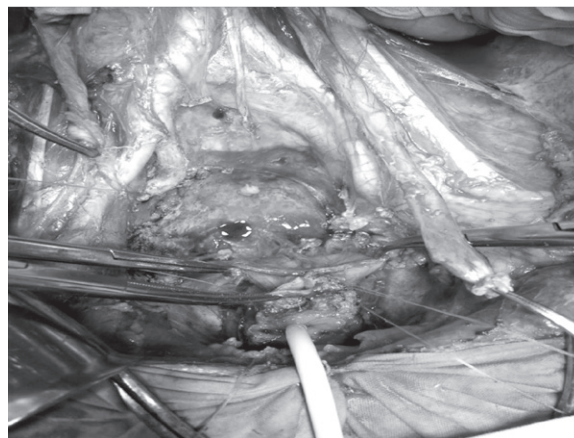
У структурі всіх пухлин підшлункової залози солідна псевдопапілярна неоплазма становить 2,5%, кістозні пухлини – 5% та екзокринні пухлини підшлункової залози – усього 1–2%.

Уперше ця пухлина була описана у 1959 р. Dr. Frantz.

ВООЗ у 1996 р. прийняла назву Solid pseudopapillary neoplasm (SPN), тобто солідна псевдопапілярна неоплазма. Відомо, що у 91,3% випадків дану патологію виявляють у молодих жінок у віці 30–40 років, переважно у азіатів. Частіше локалізується у хвості, хоча може уражати будь-який відділ підшлункової залози.

**Клініка**

У більшості випадків перебігає безсимптомно. Паранеопластичні синдроми виникають рідко. Коли пухлина досягає великих



**Мал. 1.**

розмірів – це призводить до розвитку симптомів здавлення сусідніх органів (шлунка, дванадцятипалої кишки, позапечінкових жовчних проток). У результаті цього виникають такі симптоми:

- швидке насичення;
- блювання;
- жовтяниця.

Основною скаргою пацієнтів з солідною псевдопапілярною неоплазмою підшлункової залози є біль в епігастральній ділянці, який спостерігається у 84% пацієнтів.

**Діагностика:**

- УЗД органів черевної порожнини;
- МРТ органів черевної порожнини з внутрішньовенним посиленням.

Прицільна біопсія пухлини підшлункової залози з наступним імуногістохімічним дослідженням: експресія білків Cytokeratin pan, Cytokeratin7, Synaptophysin, Chromogranin A, S100. Індекс проліферативної активності може коливатись від 2% до 80% (відсоток клітин, які експресують білок Ki-67). Має сприятливий клінічний перебіг.

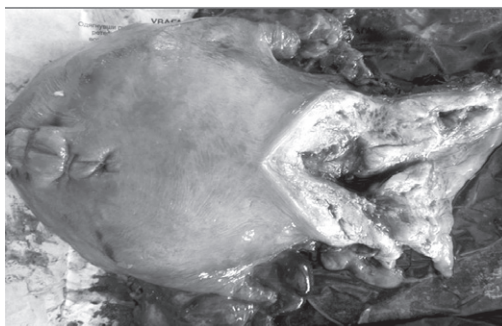
Метастази та рецидиви реєструють у 15% випадків, переважно у печінці [34, 35].

**Критерії малігнізації:**


- периневральна інвазія;
- інвазія судин;
- проростання у тканину підшлункової залози та сусідні органи.

**Лікування**

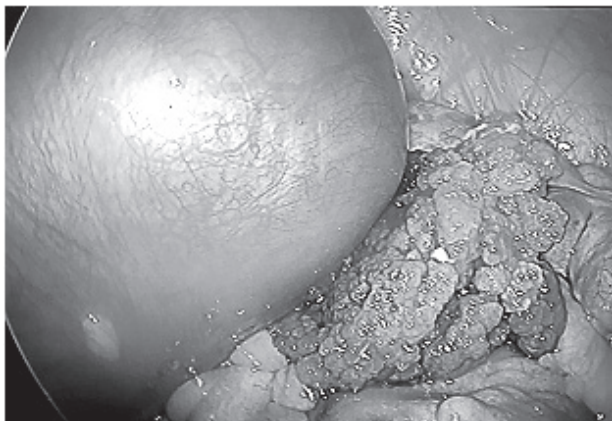
Радикальне видалення пухлини та її метастазів (за їхньої наявності) у II триместрі. Після повного видалення пухлини у більш ніж 95% пацієнтів спостерігається повне одужання [36].



**Мал. 2.**



**Мал. 3.**



Мал. 4

Місцеве поширення або дисемінація по очеревині можливі у разі травми черевної порожнини або розриву пухлини.

Навіть у пацієнтів з місцевим поширеним процесом, рецидивами або метастазами відзначають тривалий безрецидивний період після проведеного лікування.

При оперативному лікуванні у III триместрі зростає ризик передчасних пологів. Після досягнення зрілості плода (34 тиж) одноментно виконують розродження (кесарів розтин) та оперативне втручання з приводу пухлинного процесу підшлункової залози.

У разі розвитку грізних ускладнень [37]: розриву пухлини, кровотечі із пухлини, некрозу пухлини – оперативне лікування проводять у будь-якому терміні вагітності.

#### VIII. Колоректальний рак і вагітність

У першій половині вагітності (до 20 тиж), навіть при життєздатному плоді, якщо встановлено діагноз колоректального раку, рекомендовано переривання вагітності та видалення пухлини.

У разі виявлення даної патології у другій половині вагітності (після 20 тиж) – рекомендовано дострокове розродження у 32–34 тиж вагітності з наступним плановим оперативним лікуванням.

Гістеректомію виконують лише у тих випадках, коли пухлина поширюється на стінку(и) матки та загрожує життю матері та дитини. На жаль, показник виживаності вагітних з встановленим діагнозом колоректального раку під час даної вагітності становить лише від 3 до 12 міс (мал. 1).

#### IX. Рак нирки та вагітність

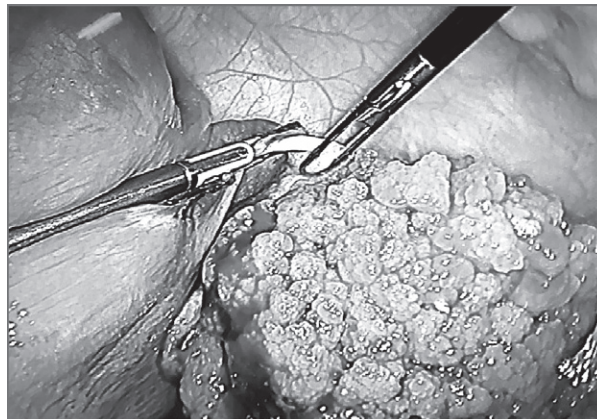
На сьогодні повідомляється про 70 випадків, зареєстрованих під час вагітності. Нирково-клітинна карцинома становить половину від усіх первинних пухлин. Цей вид пухлини становить 3% від усіх злоякісних новоутворень у дорослих. Захворюваність становить 5,4%.

Слід зазначити, що вагітність і рак є єдиними біологічними умовами, у яких антигенна тканина нормально переноситься функціонуючою імунною системою. Під час вагітності не було виявлено імунодефіцитів до антигенів, які переносяться пухлинними клітинами [38].

У більшості випадків біологічна поведінка злоякісних новоутворень не залежить від вагітності, за виключенням невеликої підгрупи гормонально чутливих меланом.

У 1986 р. Уокер і Найт виявили, що найбільш поширеними симптомами карциноми нирок у період вагітності є:

- відчуття важкості (88%);
- біль (50%);
- гематурія (47%);



Мал. 5.

– лихоманка (21%);

– вторинна артеріальна гіпертензія (18%).

«Класична» триада симптомів спостерігається лише у 21% випадків:

- біль або важкість;
- гематурія;
- вторинна артеріальна гіпертензія.

Діагностика має відповідати наступним критеріям:

- вимагає особливого обліку неінвазивних методів;
- якомога меншого опромінення для матері та плода;

#### Діагностика:

– цитологічне дослідження сечі;

– УЗД та МРТ – для ідентифікації, диференціації та попередження радіаційного опромінення плода. Чутливість УЗД становить 85% для пухлин більше 3 см та є більш високою (82% проти 53%) при діаметрі пухлин від 2 см до 3 см порівняно з внутрішньовенною пієлографією. Для визначення функціонального стану контралатеральної нирки використовують її доплерометричну оцінку.

#### Лікування

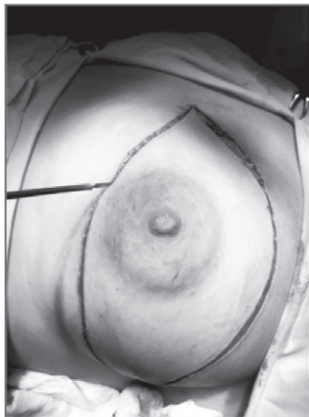Усі такі клінічні випадки ведуть виключно за принципом мультидисциплінарності. Більшість неоплазм нирок ростуть повільно: з середнім подвоєнням об'єму – більше 500 днів. Згідно з деяким повідомленнями – 300 днів [39].

Стандартне хірургічне лікування включає: радикальну нефректомію трансперитонеальним доступом з моноблочним видаленням всієї нирки та периферійних лімфатичних вузлів всередині фасції Герота. Можливий як трансперитонеальний, так і екстраперитонеальний доступ – найбільш оптимальний, що зумовлено меншим подразненням матки та як наслідок, меншим числом акушерських ускладнень, у тому числі передчасних пологів. Оптимальними термінами для оперативного лікування є 25–28 тиж вагітності. Або до моменту життєздатності плода, якщо пухлина діагностована у I триместрі. У I та III триместрах оперативні втручання не проводять.

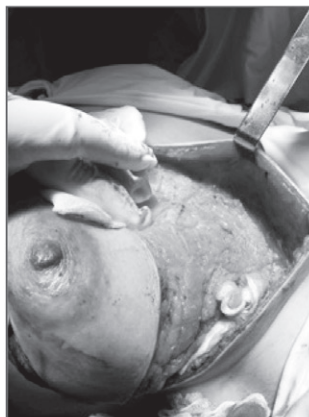#### X. Меланома та вагітність

Меланома є найбільш поширеною формою раку шкіри у молодих людей у віці 25–29 років. Беручи до уваги той факт, що більшість жінок сьогодні відкладають вагітність до 30–40 років, кожна третя з них може мати розвиток меланоми під час вагітності або протягом одного року після.

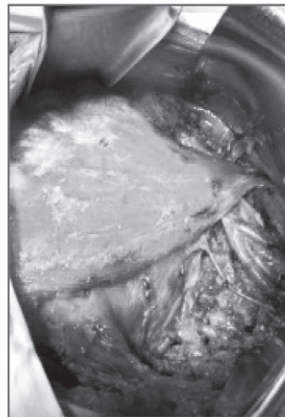
Огляд шести досліджень з використанням методу випадок–контроль та двох великих популяційних досліджень, проведених щодо меланоми під час вагітності, засвідчує, що немає доказів того, що вагітність справляє несприятливий вплив або на прогноз меланоми, або на ризик



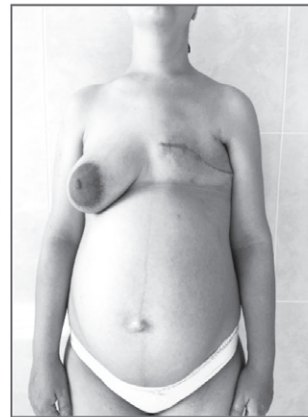
Мал. 6



Мал. 7



Мал. 8



Мал. 9

розвитку меланоми (American Academy of Dermatology Association) [40].

Стадія захворювання при меланомі заснована на трьох перемінних:

- товщині пухлини;
- наявності або відсутності появи виразок на поверхні пухлини;
- поширені меланоми шкіри на лімфатичні вузли або інші органи.

«Тонкою» меланою, або меланою на початковій стадії, вважається така, що має товщину до 1 мм. У пухлині відсутні виразки (верхній шар шкіри під час обстеження під мікроскопом є неушкодженим) та відсутнє її поширення. При такій стадії захворювання дерматологи вважають, що у пацієнта є дуже гарний прогноз щодо одужання.

Якщо товщина пухлини більше 1 мм, то прогноз для даного пацієнта є більш сумнівним та характеризується більшою частотою рецидивів.

#### Лікування

Лікування меланоми на початковій стадії під час вагітності не відрізняється від такого поза вагітністю та передбачає широке місцеве висічення пухлини під місцевим знеболюванням.

Якщо розвиток захворювання перебуває не на початковій стадії (товщина пухлини більше 1 мм), то виконується картирування дозорного лімфатичного вузла з його наступною біопсією та широке місцеве висічення пухлини під місцевим знеболюванням.

#### Клінічні випадки

**Пацієнтка Г., 44 роки.** Діагноз: Вагітність 32–33 тиж. *Рак шийки матки T<sup>2</sup>v Nx Mo*, ІІВ стадія, ІІ клінічна група. Інвазія пухлини у параметрії справа із залученням сечовода. Гемангіома VII сегмента печінки.

Операція у 34–35 тиж: Нижньосерединна лапаротомія. Кесарів розтин у нижньому матковому сегменті. Пангістеректомія IV типу. Резекція та пластика правого сечоводу. Стандартна лімфаденектомія. Дренування заочеревинного простору та черевної порожнини ( мал. 2, 3).

Згідно з патогістологічним заключенням, за морфологічною будовою – це низькодиференційований плоскоклітинний рак шийки матки з вrostанням елементів пухлини у прилегли ділянки міометрії; з метастазами у ліві дзухвинні лімфатичні вузли.

**Пацієнтка Ч., 34 роки.** Діагноз: Вагітність 22–23 тиж. *Рак обох яєчників T3 Nx+ Mo*, ІІІ стадія, ІІ клінічна група. Асцит.

Оперативне втручання у терміні 24–25 тиж: Хірургічна лапароскопія. Двостороння тубоваріоектомія. Оментумектомія. Дренування малого таза ( мал. 4, 5).

У післяопераційний період проведено 3 курси поліхіміотерапії (паклітаксел, карбоплатин).

Операція у терміні 33–34 тиж: Лапаротомія за Пфанненштилем. Кесарів розтин у нижньому матковому сегменті. Вилучено недоношеного хлопчика, маса тіла – 1880,0 г; зріст – 43 см; оцінка за шкалою Апгар – 5–6 балів. Через 2 тиж після пологів продовжено неoad'ювантну хіміотерапію – ще 6 курсів. За морфологічною будовою – це високодиференційована серозно-папілярна цистаденокарцинома яєчника з множинними дрібнодисемінованими мікротастазами у сальник і хронічним перитуморозним (периметастатичним) гранульозним оментитом.

Згідно з даними комп'ютерної томографії з внутрішньовенним посиленням – ознак *prolongatio morbi* не виявлено. Остеосцинтиграфічні вогнищеві зміни у кістках скелета не виявлені.

**Пацієнтка П., 28 років.** Діагноз: Вагітність 23–24 тиж. *Рак лівої грудної залози T2 Nx+ Mo G3*, ІІ стадія, ІІ клінічна група.

Оперативне втручання у терміні 27–28 тиж: Радикальна лівостороння мастектомія за Мадденом ( мал. 6–9).

Через 2 тиж після оперативного лікування розпочато поліхіміотерапію ( доксорубіцин, циклофосфан). До передбачуваної дати пологів проведено 3 курси. Вагітність завершилась фізіологічними пологами у терміні 37 тиж. Народилась доношена дівчинка, маса тіла – 3000,0 г; зріст – 50 см; оцінка за шкалою Апгар – 7–8 балів.

За результатами патогістологічного заключення: низькодиференційована (G3) інвазивна протокова карцинома грудної залози. За результатами імуногістохімічного забарвлення – тричі негативна: естроген– і прогестероннечутлива – (ER– PR–) HER-2/неу-негативна; 60% пухлинних клітин позитивні на маркер проліферації Ki-67. Інтраканалікулярна фіброаденома.

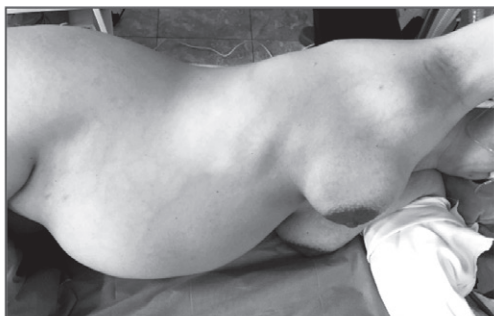У післяпологовий період проведено 4 цикли поліхіміотерапії. Через 10 міс з моменту радикального оперативного втручання виконано ПЕТ – КТ-ознак *prolongatio morbi* не виявлено.

**Пацієнтка У., 40 років.** Діагноз: Вагітність 32–33 тиж. *Вузлувата меланома спини T2a N3 Mo*, ІІІ стадія, ІІ клінічна група. Метастази у праві пахвинні лімфатичні вузли.

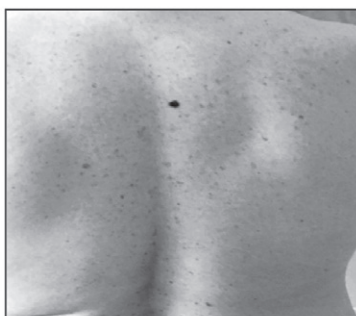Оперативне втручання виконано у терміні 32–33 тиж: Широка електроексцизія пухлини шкіри спини. Правобічна пахвинна, над- та підключична, навколослопаткова лімфаденектомія ( мал. 10–15).

Вагітність благополучно завершилась фізіологічними пологами. Народилась доношена дівчинка, маса тіла – 3600,0 г; зріст – 50 см; оцінка за шкалою Апгар – 8–8 балів.

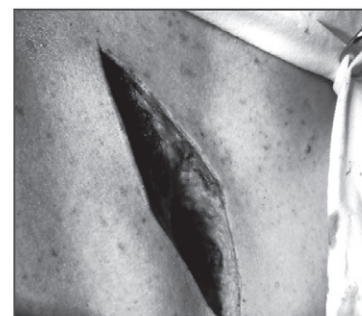**Пацієнтка М., 31 рік.** Діагноз: Вагітність 32–33 тиж. *Рак правої ширки T3 No Mo G1*, ІІІ стадія, ІІ клінічна група.




Мал. 10



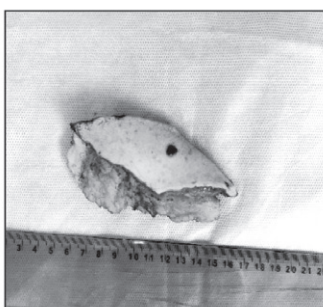Мал. 11



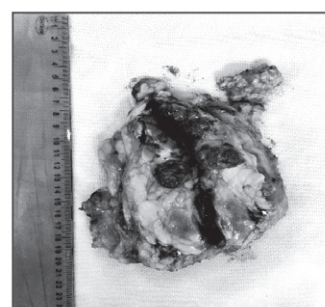
Мал. 12



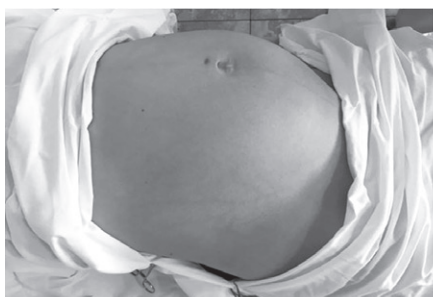
Мал. 13



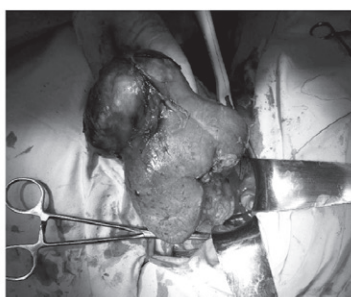
Мал. 14



Мал. 15



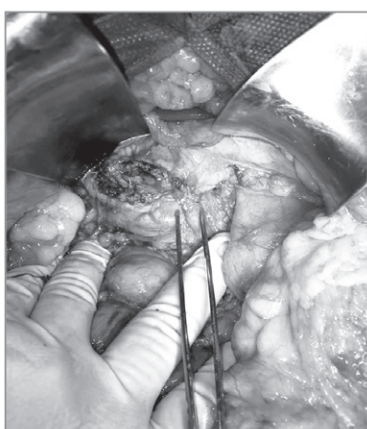
Мал. 16



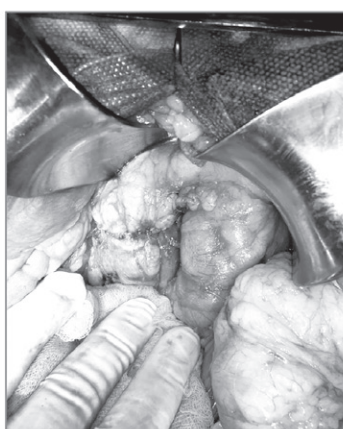Мал. 17



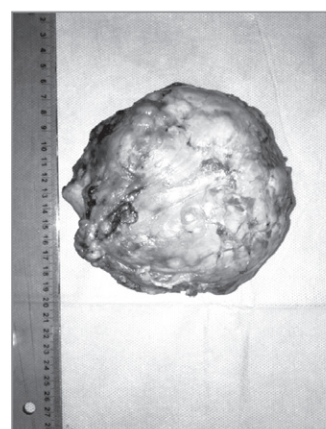
Мал. 18



Мал. 19



Мал. 20



Мал. 21

Операція виконана у терміні 32–33 тиж: Правостороння нефректомія. Заочервинна лімфаденектомія. Дренування заочервинного простору (мал. 16–18).

Планове оперативне розродження у терміні 39–40 тиж. Вилучено доношену дівчинку, маса тіла – 3500,0 г; зріст – 55 см; оцінка за шкалою Апгар – 8–9 балів.

За результатами отриманого патогістологічного заклю-

чення у пацієнтки діагностована вискодиференційована хромофорна карцинома нирки (інкапсульований вузол 12×9×8 см з постбіопсійним крововиливом та некрозом) з евертующим екстра-інтрауренальним ростом без вrostання у ниркову миску, сечовід, судини воріт нирки і без інвазії паранефральної клітковини у межах фасції Герота. Метастази пухлини у матеріалі не виявлені.

**Пацієнтка Д., 32 роки.** Діагноз: Вагітність 26–27 тиж. *Нейроендокринна гормононегативна, солідно-псевдопапілярна пухлина головки підшлункової залози (пухлина Франса) ТЗ No Мо.*

Екстракорпоральне запліднення. Рухова дисфункція нижніх кінцівок.

Одночасно виконано оперативне розродження у терміні 36–37 тиж з проведенням радикального хірургічного лікування: Енуклеацією пухлини головки підшлункової залози. Дренування черевної порожнини. Шляхом кесарева розтину вилучено доношену дівчинку, маса тіла – 2720,0 г; зріст – 48 см; оцінка за шкалою Апгар – 5–6 балів. Етапи оперативного втручання представлені на мал. 19–21.

Усі пацієнки сьогодні живі, ознаки пролонгації захворювання або рецидиву відсутні. Діти, народжені від матерів з вперше виявленим злоякісним новоутворенням під час даної вагітності, ростуть і розвиваються згідно з віком.

### Онкологія в акушерстві – миф или реальность?

**В.Л. Дронова, А.И. Дронов, А.Н. Мокрик, Л.А. Рощина, Ю.П. Бакунец**

В обзорной статье приведены эпидемиологические данные о частоте встречаемости, клинике, диагностике и тактике лечения злокачественных новообразований, впервые выявленных во время настоящей беременности, как генитальной, так и экстрагенитальной локализации. Хирургическое, специфическое или комбинированное лечение осуществляется по принципам мультидисциплинарности на основании канадского и европейских гайдлайнов (ESMO). В публикации приведены собственные клинические случаи.

**Ключевые слова:** злокачественные новообразования, впервые выявленные во время настоящей беременности; генитальные и экстрагенитальные формы рака; лечение на фоне беременности с ее сохранением.

### Сведения об авторах

**Дронова Виктория Леонидовна** – Отделение оперативной гинекологии ГУ «Институт педиатрии, акушерства и гинекологии имени академика Е.М.Лукашевича Национальной академии медицинских наук Украины», 04050, г. Киев, ул. Платона Майбороды, 8; тел.: (044) 489-53-63. *E-mail:* oog\_ipag@ukr.net orcid.org/0000-0002-3863-8910.

**Дронов Алексей Иванович** – Отделение оперативной гинекологии ГУ «Институт педиатрии, акушерства и гинекологии имени академика Е.М.Лукашевича Национальной академии медицинских наук Украины»; Кафедра общей хирургии № 1 Национального медицинского университета имени А.А. Богомольца, Киевская городская клиническая больница № 10, 04050, г. Киев, ул. Платона Майбороды, 8; тел.: (044) 489-53-63

**Мокрик Александра Николаевна** – Отделение оперативной гинекологии ГУ «Институт педиатрии, акушерства и гинекологии имени академика Е.М.Лукашевича Национальной академии медицинских наук Украины», 04050, г. Киев, ул. Платона Майбороды, 8; тел.: (044) 489-53-63. *E-mail:* oog\_ipag@ukr.net orcid.org/0000-0002-9587-0740.

**Рощина Лариса Александровна** – Отделение оперативной гинекологии ГУ «Институт педиатрии, акушерства и гинекологии имени академика Е.М.Лукашевича Национальной академии медицинских наук Украины»; Кафедра общей хирургии № 1 Национального медицинского университета имени А.А. Богомольца, Киевская городская клиническая больница № 10, 04050, г. Киев, ул. Платона Майбороды, 8

**Бакунец Юрий Петрович** – Отделение оперативной гинекологии ГУ «Институт педиатрии, акушерства и гинекологии имени академика Е.М.Лукашевича Национальной академии медицинских наук Украины»; Киевская городская клиническая больница № 10, 04050, г. Киев, ул. Платона Майбороды, 8;

### СПИСОК ЛІТЕРАТУРИ

- Gynecologic Cancers in Pregnancy: Guidelines of a Second International Consensus Meeting.
- Han SN, Kesic VI, Van Calsteren K, et al. Cancer in pregnancy: a survey of current clinical practice. *Eur J Obstet Gynecol Reprod Biol.* 2013; 167: 18–23.
- Amant F, Van Calsteren K, Halaska MJ, et al. Gynecologic cancers in pregnancy: guidelines of an international consensus meeting. *Int J Gynecol Cancer.* 2009; 19(suppl 1): S1–S12.
- Kanal E, Barkovich AJ, Bell C, et al.

- ACR guidance document for safe MR practices: 2007. *AJR Am J Roentgenol.* 2007; 188: 1447–1474.
- Mazze RI, Kallen B. Reproductive outcome after anesthesia and operation during pregnancy: a registry study of 5405 cases. *Am J Obstet Gynecol.* 1989; 161: 1178–1185.
- Bunyavejchevin S, Phupong V. Laparoscopic surgery for presumed benign ovarian tumor during pregnancy. *Cochrane Database Syst Rev.* 2013; 1: CD005459.

- Telischak NA, Yeh BM, Joe BN, et al. MRI of adnexal masses in pregnancy. *AJR Am J Roentgenol.* 2008; 191: 364–370.
- Zhao XY, Huang HF, Lian LJ, et al. Ovarian cancer in pregnancy: a clinicopathologic analysis of 22 cases and review of the literature. *Int J Gynecol Cancer.* 2006; 16: 8–15.
- Zagouri F, Sergentanis TN, Chrysikos D, et al. Taxanes for ovarian cancer during pregnancy: a systematic review. *Oncolgy.* 2012; 83: 234–238.

- Motegi M, Takakura S, Takano H, et al. Adjuvant chemotherapy in a pregnant woman with endodermal sinus tumor of the ovary. *Obstet Gynecol.* 2007; 109: 537–540.
- Balleguier C, Fournet C, Ben HW, et al. Management of cervical cancer detected during pregnancy: role of magnetic resonance imaging. *Clin Imaging.* 2013; 37(1): 70–76.
- Schmeler KM, Frumovitz M, Ramirez PT. Conservative management of early stage cervical cancer: is there a role for

### ВИСНОВКИ

Отже, підсумовуючи все викладене вище, можна зробити наступні висновки:

1. На базі відділення «Оперативної гінекології» ДУ «Інститут педіатрії, акушерства і гінекології імені академіка О.М. Лук'янової НАМН України» сформовано новий, унікальний напрямок – Онкологія в акушерстві.

2. Використання мультидисциплінарного підходу та сучасних міжнародних клінічних протоколів і рекомендацій дозволило вагітним з вперше виявленим онкологічним захворюванням під час даної вагітності не тільки зберегти вагітність, відчувати радість материнства, а найголовніше – отримати радикальне хірургічне або комбіноване лікування онкологічної патології.

3. У відділенні розпочато створення Реєстру онкологічних захворювань у вагітних з вперше встановленим діагнозом під час даної вагітності.

### Oncology in obstetrics – a myth or a reality?

**V.L. Dronova, O.I. Dronov, O.M. Mokryk, L.O. Rochina, Yu.P. Bakunets**

The review article provides epidemiological data on the frequency, clinic, diagnosis and treatment of malignant neoplasms first discovered during this pregnancy as genital and extragenital localization. Surgical, specific or combined treatment is based on the principles of multidisciplinary with the preservation of this pregnancy on the basis of Canadian and European gadgets (ESMO). The publication presents their own clinical cases.

**Key words:** malignant neoplasms, first discovered during pregnancy; genital and extraanitary forms of cancer; treatment of a pregnancy with its preservation.



- less radical surgery? *Gynecol Oncol.* 2011; 120: 321–325.
13. Morice P, Narducci F, Mathevet P, et al. French recommendations on the management of invasive cervical cancer during pregnancy. *Int J Gynecol Cancer.* 2009; 19: 1638–1641.
14. Sood AK, Sorosky JL, Mayr N, et al. Radiotherapeutic management of cervical carcinoma that complicates pregnancy. *Cancer.* 1997; 80: 1073–1078.
15. Rob L, Skapa P, Robova H. Fertility-sparing surgery in patients with cervical cancer. *Lancet Oncol.* 2011; 12: 192–200.
16. Ryzewska L, Tierney J, Vale CL, et al. Neoadjuvant chemotherapy plus surgery versus surgery for cervical cancer. *Cochrane Database Syst Rev.* 2012; 12: CD007406.
17. Zagouri F, Sergentanis TN, Chrysikos D, et al. Platinum derivatives during pregnancy in cervical cancer: a systematic review and meta-analysis. *Obstet Gynecol.* 2013; 121: 337–343.
18. Amant F, von Minckwitz G, Han SN, et al. Prognosis of women with primary breast cancer diagnosed during pregnancy: results from an international collaborative study. *J Clin Oncol.* 2013; 31: 2532–2539.
19. Evans SR, Sarani B, Bhanot P, et al. Surgery in pregnancy. *Curr Probl Surg.* 2012; 49: 333–388.
20. Anderka M, Mitchell AA, Louik C, et al. Medications used to treat nausea and vomiting of pregnancy and the risk of selected birth defects. *Birth Defects Res A Clin Mol Teratol.* 2012; 94: 22–30.
21. Pasternak B, Svanstrom H, Hviid A. Ondansetron in pregnancy and risk of adverse fetal outcomes. *N Engl J Med.* 2013; 368: 814–823.
22. Koren G, Florescu A, Costei AM, et al. Nonsteroidal antiinflammatory drugs during third trimester and the risk of premature closure of the ductus arteriosus: a meta-analysis. *Ann Pharmacother.* 2006; 40: 824–829.
23. Van Calsteren K, Verbesselt R, Ottevanger N, et al. Pharmacokinetics of chemotherapeutic agents in pregnancy: a preclinical and clinical study. *Acta Obstet Gynecol Scand.* 2010; 89: 1338–1345.
24. Hahn KM, Johnson PH, Gordon N, et al. Treatment of pregnant breast cancer patients and outcomes of children exposed to chemotherapy in utero. *Cancer.* 2006; 107: 1219–1226.
25. Cardonick E, Bhat A, Gilmandyar D, et al. Maternal and fetal outcomes of taxane chemotherapy in breast and ovarian cancer during pregnancy: case series and review of the literature. *Ann Oncol.* 2012; 23: 3016–3023.
26. Cardonick E, Iacobucci A. Use of chemotherapy during human pregnancy. *Lancet Oncol.* 2004; 5: 283–291.
27. Cardonick E, Usmani A, Ghaffar S. Perinatal outcomes of a pregnancy complicated by cancer, including neonatal follow-up after in utero exposure to chemotherapy: results of an international registry. *Am J Clin Oncol.* 2010; 33: 221–228.
28. Van Calsteren K, Heyns L, De Smet F, et al. Cancer during pregnancy: an analysis of 215 patients emphasizing the obstetrical and the neonatal outcomes. *J Clin Oncol.* 2010; 28: 683–689.
29. Amant F, Van Calsteren K, Halaska MJ, et al. Long-term cognitive and cardiac outcomes after prenatal exposure to chemotherapy in children aged 18 months or older: an observational study. *Lancet Oncol.* 2012; 13: 256–264.
30. Morice P, Uzan C, Gouy S, et al. Gynaecological cancers in pregnancy. *Lancet.* 2012; 379: 558–569.
31. Pacheco S, Norero E, Canales C, et al. The rare and challenging presentation of gastric cancer during pregnancy: a report of three cases. *Journal of Gastric Cancer* 2016; 16(4): 271-276.
32. Norouzi A, Naeimi Tabei M, Tavasoli S, et al. Hepatocellular carcinoma in pregnancy with unusual presentations. *Middle East J Dig Dis* 2012; 4: 228-31.
33. Дронов А.И., Горлач А.И., Крючина Е.А. Кистозные неоплазмы поджелудочной железы. *Украинский журнал хирургии* 2008; 2: 15-26.
34. Casey A Boyd, Jaime Benarroch-Gampel, Gokhan Kilik et al. Pancreatic neoplasms in pregnancy: diagnostic, complications and management. *J.Gastrointest. surg.* 2012; 16(5): 1064-1071.
35. Feng JF, Chen W, Guo Y, Liu J. Solid pseudopapillary tumor of the pancreas in a pregnant women. *J. Surg. Rep.* 2015; 74(4): 560-3.
36. Mac Donald F, Keough V, Huang W. Surgical therapy of a large pancreatic solid pseudopapillary neoplasm during pregnancy. *BMJ Rep.* 2014; 10:1136.
37. Levy C, Pereira L, Dardarian T et al. Solid pseudopapillary pancreatic tumor in pregnancy. A case report. *J. Reprod. Med.* 2004; 49(1): 61-4.
38. Walker JL, Knight EL. Renal cell carcinoma in pregnancy. *Cancer.* 1986; 58(10): 2343-7.
39. Gladman MA, MacDonald D. Renal cell carcinoma in pregnancy. *J.R. Soc. Med.* 2002; 95(7): 378.
40. Alexander A, Harris RM, Grossman D, et al. Vulvar melanoma: diffuse melanosis and metastasis to the placenta. *J Am Acad Dermatol.* 2004; 50: 293–298.

Додаток 1

**МУЛЬТИДИСЦИПЛИНАРНИЙ КОНСИЛІУМ  
В СОСТАВЕ 3-Х СПЕЦІАЛІСТІВ**

(онколог-хірург, онколог – хіміотерапія, радіолог)  
згідно наказу МОЗ от 1992 года №208

Ф.И.О. больного \_\_\_\_\_ возраст \_\_\_\_\_

Обследован в соответствии со стандартами утвержденными приказами МОЗ Украины № 554, №645, №247 (да, нет)  
нужное подчеркнуть

Диагноз: \_\_\_\_\_  
\_\_\_\_\_

Осложнения основного заболевания \_\_\_\_\_  
\_\_\_\_\_

Ст. \_\_\_\_\_ клин. группа \_\_\_\_\_ Т N M

Сопутствующие заболевания \_\_\_\_\_  
\_\_\_\_\_

ЗАКЛЮЧЕНИЕ: \_\_\_\_\_  
\_\_\_\_\_  
\_\_\_\_\_

Дата \_\_\_\_\_ онкогинеколог \_\_\_\_\_  
онколог \_\_\_\_\_  
радиолог \_\_\_\_\_